UNIVERSITE DE CAEN

FACULTÉ DE MEDECINE

ANNÉE 1974

N° 166

THÈSE

POUR LE

DOCTORAT EN MÉDECINE

(Diplôme d'État)

PAR

Bernard HAMEL

né le 1er Janvier 1941 à Cormeilles (27)

Présentée et soutenue publiquement le 26 JUIN 1974 1974

L'ANGOR DE PRINZMETAL
A PROPOS DE 6 OBSERVATIONS

Président : Monsieur FOUCAULT, Professeur.

UNIVERSITE DE CAEN

FACULTÉ DE MEDECINE

ANNÉE 1974

N°

THÈSE

POUR LE

DOCTORAT EN MÉDECINE

(Diplôme d'État)

PAR

Bernard HAMEL

né le 1er Janvier 1941 à Cormeilles (27)

Présentée et soutenue publiquement le.....1974

L'ANGOR DE PRINZMETAL
A PROPOS DE 6 OBSERVATIONS

Président : Monsieur FOUCAULT, Professeur.

Digitized by the Internet Archive
in 2026

https://archive.org/details/IA41550818_0016

Université de CAEN

FACULTE DE MEDECINE

PROFESSEURS

MM.	N...	Clinique obstétricale
	FOUCAULT	Pathologie expérimentale
	GUIBE	Clinique chirurgicale A
	GUIHARD	Pédiatrie
	LACROIX	Clinique et pathologie chirurgicales B
	LEMAIRE	Physiologie
	LEMENAGER	Sémiologie
	LHIRONDEL	Clinique médicale infantile
	OLIVIER	Clinique médicale B
	PHELINE	Anatomie
	N...	Clinique médicale A
	POULAIN	Médecine opératoire
	SAVINI	Pharmacologie
	VALLA	Médecine générale et thérapeutique
	VILLEY	Clinique médicale C

PROFESSEURS SANS CHAIRE

MM.	BRION	Psychiatrie
	FABRE	Physiologie
	IZARD	Histologie et embryologie
	MOREL	Bactériologie, virologie
	MORIN	Neurologie
	POILPRE	Psychiatrie

MAITRES DE CONFERENCE AGREGES

MM.	BAZIN	Thérapeutique, réanimation médicale
	BEUVE-MERY	Médecine interne
	BEZARD	Chirurgie générale
	DAVERNE	Electro-radiologie
Mle	DENIZET	Radiologie
	DESCHAMPS	Dermatologie
	DROSDOWSKY	Biochimie médicale
	EVRARD	Chirurgie thoracique et cardio-vasculaire
	FERNANDEZ	Physique médicale
	GAUBERTI	Médecine préventive et santé publique, hygiène
	GIGNOUX	Chirurgie générale
	LECHEVALIER	Neurologie
	LEVY	Gynécologie et obstétrique
	LEYMARIE	Biochimie médicale
	LOYAU	Rhumatologie
	MANDARD	Anatomie pathologique
	MOULIN	Pharmacologie
	QUESNEL	Anesthésiologie
	ROUSSELOT	Anatomie pathologique
	THERET	Histologie et mebryologie
	THOMAS	Immunologie, hématologie
	VENEZIA	Pédiatrie

ABRATUSCI Radiologie (MAITRE DE CONFERENCES ASSOCIE)

UNIV.
LEIDEN
BIBL.

A Monsieur le Professeur FOUCAULT,

Professeur de Pathologie expérimentale,
qui a accepté de présider cette thèse,
En hommage très respectueux.

Au Docteur Jean NORY,

Ancien Chef de Clinique
de la Faculté de Médecine de Paris,
Médecin Chef du service de Cardiologie
du Centre Hospitalier Régional d'Orléans,

Au Docteur Joseph CARRAUD,

Ancien Chef de Clinique
de la Faculté de Médecine de Paris,
Médecin Chef du service de Pneumo-Phtisiologie,
du Centre Hospitalier Régional d'Orléans.

Au Docteur Claude GUEVELER,

Médecin Chef du service de Réanimation
et Urgences
du Centre Hospitalier Régional d'Orléans.

qui m'ont accueilli dans leur service
et enseigné mon métier,
Ma profonde reconnaissance.

Par délibération en date du 29 Mai 1969, la Faculté a arrêté que les opinions émises dans les dissertations qui lui seront présentées doivent être considérées comme propres à leurs auteurs et qu'elle n'entend leur donner aucune approbation,ni improbation.

HISTORIQUE ET INTRODUCTION

En 1959 et 1960, PRINZMETAL réunissait 33 puis 35 observations d'angine de poitrine spontanée particulière qu'il a érigée en un syndrôme auquel il a laissé son nom. L'auteur, toutefois, avait choisi de l'appeler "forme particulière d'angine de poitrine" (variant form of angina pectoris) par référence aux descriptions "classiques"d'HEBERDEN, lequel signalait aussi l'angine de poitrine spontanée dès 1792. Cet angor est défini par des traits cliniques très remarquables, l'existence, en crise, d'anomalies électrocardiographiques insolites dont l'essentiel est une lésion sous épicardique majeure et transitoire - à l'inverse des constatations habituelles. Il est doté enfin de caractères évolutifs et physiopathologiques en corrélationavec les lésions anatomiques qui lui sont propres.

Parmi les 35 observations qui constituent le matériel de PRINZMETAL, 12 sont tirées de la littérature. Les traits inhabituels que soulignaient ces observations anciennes n'avaient pas semblé justifier, jusque là, la description d'un syndrome distinct de l'angine de poitrine commune.

En France, en 1948, BROUSTET a décrit au cours d'une crise angineuse accompagnée de pâleur, d'un myosis et d'une poussée tensionnelle, une grance onde coronarienne transitoire sur les dérivations antérieures, suivie en moins de 2 minutes d'une profone ischémie sous épicardique régressive en quelques semaines. Cette crise était apparue au moment où le sujet - jusque là angineux d'effort - s'installait sur la table d'examen ; elle a cédé à l'inhalation de nitrite d'amyle et n'a pas modifié le cours de la maladie, sur le mode d'un angor d'effort.

L'auteur a évoqué le rôle d'un spasme et la probabilité d'infarctus du myocarde ne s'exprimant cliniquement que par une crise d'angine commune.

La même année, notre Maitre, J. NORY, avec BARDIN et KARTUN, rapportait l'observation d'une immense onde monophasique dans les dérivations

périphériques et précordiales, ayant totalement disparu en 48 heures, sans laisser aucune image de nécrose, d'ischémie ou de lésion.

Cet aspect électrocardiographique a été enregistré, il est vrai, dans des circonstances cliniques tout à fait différentes de celles qui nous occupent ici : chez un malade invalidé par un angor d'effort, au cours d'un collapsus prolongé avec coma, survenu 15 minutes après l'injection intra-musculaire de bromure de tétraéthylammonium, collapsus et coma réversibles sans séquelle.

Il n'en reste pas moins que cette observation pose un des problèmes essentiels de l'angor de PRINZMETAL, à savoir, l'électrogénèse et la signification de telles anomalies transitoires du tracé électrocardiographique.

BLANC, en 1951 a signalé également, au cours d'un angor commun, l'apparition d'un rythme extrasystolique et d'ondes en dôme lors d'une crise spontanée brève.

Quoique PRINZMETAL ait réuni ses 23 cas personnels en 2 ans et demi, ces faits restaient rares.

En 1962, LENEGRE et COLL présentaient à la Société Médicale des Hôpitaux de Paris une étude détaillée de l'angine de poitrine spontanée reposant sur 195 observations de crises courtes, d'une durée inférieure 15 minutes.

Les circonstances d'apparition des crises sont précisées dans 158 observations : elles sont nocturnes dans 66% des cas, diurnes et nocturnes dans 21 % des cas, purement diurnes dans 13% des cas. 17 fois, mention est faite d'un facteur déclenchant : rêve d'effort, cauchemars, période digestive, émotions, inhalations de fumée de cigarette. Elles sont par ailleurs assez semblables, à la durée près, aux crises d'effort - étudiées par les mêmes auteurs dans une série de 200 observations. 13 E.C.G. critiques seulement ont pu être enregistrés et n'ont révélé qu'une seule fois, au décours d'un infarctus antéro-septal récent, une lésion sous épicardique récidivante.

De l'histoire naturelle de ces angors spontanés, il ressort qu'ils s'installent, en général, assez brutalement, avec crises pluriquotidiennes ou pluri-hebdomadaires et témoignent en règle d'une "poussée" de la maladie coronarienne de durée variable et dont le terme est marqué - soit par l'amélioration, disparition complète des douleurs angineuses, espacement ou disparition des douleurs spontanées tandis que persiste un angor d'effort (16% des cas)

- soit par la stabilisation, persistance des douleurs spontanées.

- soit par l'aggravation, constamment le fait d'un infarctus du myocarde transmural ou rudimentaire (29% des cas).

D'autres accidents d'ischémie myocardique précédent cette première poussée dans la majorité des observations, angor d'effort ou infarctus du myocarde. Dans 24 % des cas, l'angine de poitrine spontanée est le prèmier signe de la cardiopathie ischémique ; encore est-elle aussi souvent isolée qu'associée à des douleurs d'effort d'apparition simultanée ; et pour les 47 angors spontanés inauguraux on dénombre 11 décès après une survie moyenne de 5 ans et demi. Et les auteurs de commenter : "l'angine de poitrine spontanée de durée brève est généralement étudiée avec l'angine de poitrine d'effort dans le cadre de l'angine de poitrine commune. De fait les crises d'angine de poitrine spontanée se combinent le plus souvent, quoique de façon variable, avec des crises d'angine de poitrine d'effort, contribuant avec elles à l'histoire natulle des cardiopathies ischémiques pour aboutir tôt ou tard à l'infarctus myocardique, à l'état de mal angineux, à la mort subite ou à l'insuffisance cardiaque".

Ils précisent enfin que, sur 22 angors spontanés purs, la maladie s'est ainsi déroulée sur le même mode pendant plusieurs mois dans 3 cas, sans que jamais survienne de crise à l'effort.

S'il nous a plu de citer longuement ce travail de LENEGRE et COLL c'est que ces chiffres et ces conclusions nous ont paru mériter le rapprochement avec la description de l'angor de PRINZMETAL qui va suivre.

Il souligne qu'il était rare, jusqu'à une date récente, d'avoir l'opportunité d'enregistrer une crise angineuse spontanée.

De fait, les publications concernant l'angine de poitrine décrite par PRINZMETAL n'ont fait état pendant plusieurs années que de quelques observations chacune. FRIEDBERG dit n'avoir jamais trouvé un seul exemple de ce syndrôme entendant par là, outre les modifications électrocardiographiques, une entité clinique distincte. Mais il précise avoir observé à deux reprises un sus-décalage du segment ST au cours d'une douleur angineuse chez des malades souffrant d'une angine de poitrine par ailleurs typique.

En France, les travaux de BOUVRAIN, MERIEL, JOUVE, HARDEL, LESBRE, ROBIN, DORRA, RAYNAUD ont contribué à attirer l'attention sur cette forme particulière.

Toutefois, le développement de la surveillance électrocardiographique continue par moniteur, multiplie depuis peu les occasions de saisir les déformations de l'E.C.G. au cours des crises spontanées. LUNGER et SHAPIRO en ont montré tout l'intérêt illustré par les remarquables observations de POGGI. Actuellement, l'angor de PRINZMETAL n'est plus exceptionnel, mais sa fréquence exacte est difficile à chiffrer et dépend en grande part de la conception nosologique que l'on en a.

Par ailleurs, de ci, de là, quelques documents anatomiques épars n'avaient pas permis d'établir de corrélations anatomo-cliniques solides et la pathogénie reposait essentiellement sur les travaux expérimentaux, ceux de PRINZMETAL et COLL en particulier.

L'essor de l'angiographie coronaire sélective en clinique humaine à la suite des travaux de SONES, apporte actuellement des documents précieux pour la discussion physiopathologique en même temps que la chirurgie de revascularisation directe offre des perspectives thérapeutiques séduisantes en égard aux constatations angiographiques.

C'est ainsi que HILTGEN et COLL ont rapporté récemment leur expérience de 27 cas d'angor de PRINZMETAL dont 17 ont bénéficié d'un pontage aorto-coronaire :

GONIN et COLL, de 13 cas comportant 10 coronarographies sélectives et 9 pontages ;

CHERRIER et COLL, de 7 cas dont 6 coronarographies sélectives :

MAC ALPIN mentionne brièvement les résultats de ses 12 angiographies coronaires.

Mais la pratique de la coronarographie multiplie aussi les observations discordantes en rappelant l'existence d'angine de poitrine sans altération coronaire tronculaire, déjà prouvée d'ailleurs par les contrôles anatomiques. Sans pour autant infirmer la loi générale, ces observations pèsent dans la compréhension physiopathologique aussi bien de l'angine de poitrine commune que de la forme particulière, comme le soulignent des observations récentes de BOBBA, WHITING, FROMENT, OLIVA, CHENG.

Aussi ce syndrôme est-il loin d'avoir reçu, au fil des publications, une place définitive, Sa définition, ses critères de diagnostic, semblent se diluer ou se rétrécir singulièrement selon les auteurs. Ses limites nosologiques restent incertaines.

PRINZMETAL pourtant avait donné de la forme particulière une description précise. Nous la rappellerons.

Puis nous présenterons nos observations.

Nous proposerons ensuite l'étude et la discussion des caractères qui se dégagent des publications ultérieures.

LA DESCRIPTION DE PRINZMETAL

Dans la forme typique, la douleur angineuse survient au repos ou au cours de l'activité ordinaire ; ni l'effort, ni les émotions ne la provoquent. Son siège est identique à celui de l'angine de poitrine classique. C'est d'abord une sensation d'oppression thoracique. Elle disparait, puis revient quelques minutes après. Tout à fait supportable au début, elle devient douleur intense, angoissante, s'accompagne d'une sensation de mort imminente et se calme. Mais bientôt la douleur rétrosternale reparait, constrictive, oppressante. Elle se reproduit ainsi cycliquement avec une remarquable régularité avant que l'attaque ne cesse.

Si la douleur n'est pas cyclique, sa période de progression et sa période de régression sont d'égale durée.

Ainsi est-elle fréquemment plus intense et plus durable que dans l'angor classique.

L'examen du patient, les résultats de laboratoire, la radiographie thoracique, les électrocardiogrammes répétés, en règle, ne montrent rien qui permettent d'étiqueter la nature des troubles. L'épreuve d'effort ne fait pas naître la douleur ; elle peut toutefois déterminer un sous-décalage de ST.

Les sédatifs et tranquillisants, le repos n'amènent pas la sédation des crises (mais la trinitrine calme immédiatement la douleur et habituellement prévient les récurrences).

De consultation en consultation, on finit par suspecter l'origine psychonévortique de ces troubles. Il arrive souvent que le patient remarque l'horaire fixe de ses attaques, particulièrement au repos, et, parfois, à l'acmé de la douleur, la survenue de palpitations, voire d'une perte de connaissance. L'attaque passée il va bien et peut faire des efforts importants sans incident.

Il faut le hasard d'une crise au cabinet du praticien pour enregistrer un électrocardiogramme qui montre un sus-décalage surprenant de ST identique à celui des premières heures de l'infarctus du myocarde. Le patient est alors immédiatement hospitalisé, mais à son admission son électrocardiogramme est normal.

Le dosage des transaminases, la vitesse de sédimentation, la leucocytose restent normaux. Si on enregistre en continu un E C G pendant une attaque, on observe une série remarquable de modifications :

- au début de la douleur, le segment ST s'élève à mesure qu'elle devient plus intense. L'onde R grandit dans les mêmes dérivations.

- à l'acmé douloureuse, des troubles du rythme peuvent apparaître, le plus souvent ventriculaires, beaucoup plus fréquemment qu'au cours de l'angor d'effort : la moitié des malades environ ont des troubles du rythme pendant la crise.

- la douleur alors diminue, les troubles du rythme disparaissent, l'onde R et le segment ST reprennent leur aspect initial, pré-critique.

Et cette extraordinaire séquence électrocardiographique se répète avec chaque nouveau cycle douloureux.

Si l'électrocardiogramme n'est fait qu'au début ou à la fin de la crise, on peut manquer cette séquence caractéristique. L'électrocardiogramme peut aussi être inchangé au cours d'une crise légère. Parfois, l'E C G , anormal dans l'intervalle des crises, apparaît faussement amélioré pendant la crise. Le praticien peut en être induit en erreur et donner une fausse assurance au malade.

On lui conseille en général, à sa sortie de l'Hôpital, de réduire ses activités, ce qu'il tend à négliger, car il va bien entre les crises.

Dans certains cas, un infarctus survient, après quoi, s'il n'est pas mortel, les douleurs angineuses disparaissent immédiatement et complètement. Il est surprenant d'ailleurs de constater que l'infarctus s'inscrit dans les mêmes dérivations que les modifications électrocardiographiques survenues pendant les crises. Le patient peut encore trouver la mort au cours d'une crise sévère du fait d'une arythmie ventriculaire. PRINZMETAL toutefois reconnait que l'angor d'effort et la forme particulière peuvent coexister, ou celle-ci laisser place à celui-là.

Le pronostic n'est pas toujours aussi sombre. Quand les attaques disparaissent progressivement c'est, suppose-t-il, en raison du développement d'une circulation collatérale.

A l'autopsie de trois sujets qui présentaient ce syndrôme, PRINZMETAL et ses coll. ont trouvé une sténose serrée d'une artère coronaire principale correspondant au territoire où s'inscrivaient les modifications électrocardiographiques critiques. Ils pensent que ce syndrôme répond à l'occlusion spastique temporaire et cyclique, d'une telle coronaire sténosée, et insistent sur le fait qu'il s'agit d'une pathologie des gros troncs, comme l'expérimentation animale le leur a confirmé.

Par ailleurs, des études biochimiques leur ont permis de constater que cette forme d'angor, avec sus-décalage de ST, s'accompagne d'une déplétion intra-cellulaire de potassium et de glucose, et d'une augmentation du sodium intra-cellulaire - à l'inverse de ce qui se passe dans la forme classique marquée par la lésion dite sous-endocardique -

---

OBSERVATIONS

Parmi les 6 observations que nous allons maintenant résumer, deux ont été recueillies dans le service de cardiologie du Centre Hospitalier Universitaire de Caen et nous ont été confiées par Monsieur le Professeur FOUCAULT. Nous l'assurons ici de notre reconnaissance.

Nous avons observé les 4 autres chez notre maître, le Docteur J. NORY, dans son service de cardiologie au Centre Hospitalier Régional d'Orléans

OBSERVATION n° 1

CAN, Henri -

54, ans, fonctionnaire des Douanes, a présenté au cours des 12 années précédentes, plusieurs crises de tachycardie paroxystique, sans note douloureuse et, par ailleurs, depuis 3 ans, quelques alarmes coronariennes discrètes : douleurs cardiosténiques, d'intensité modérée, de survenue espacée, à l'effort, marche et montée rapide d'escaliers, cédant vite au repos ; parfois aussi après les repas.

Tels sont ses antécédents, quand, le 2 Septembre 1970, à 12 heures 30, alors qu'il boit une bière à la terrasse d'un café, il ressent une douleur thoracobi-brachiale, constrictive, brutale et rapidement très intense, accompagnée d'une hypotension et d'un petit état de choc, sueurs et malaise sans perte de connaissance.

Un électrocardiogramme enregistré par un cardiologue voisin montre :

rythme sinusal 60/mn, PR = 0,16 s

A Q R S horizontal

très importante lésion sous-épicardique atteignant 5 mm dans les dérivations postéro-inférieures, 7 mm dans les dérivations antéro-spetales, V1 à V4 où elle se raccorde à la branche ascendante de S et forme avec T, positif, une onde diphasique
D1, AVL, et V6 en montrent une image en miroir modeste.

Une injection intra-veineuse d'Héparine est faite au patient hospitalisé d'urgence dans le service de cardiologie du C.H.U. de Caen.

A son arrivée, la douleur régresse. A 13 heures 30, elle a cessé, sans autre phénomène critique, et sur l'électrocardiogramme, l'image de lésion a complétement régressé :

rythme sinusal 50/mn

la flèche de R a diminué de 40% globalement

(même étalonnage)

AQRS, PR et les auriculogrammes ne sont pas modifiés.

QT dans les limites de la normale
ischémie sous-épicardique latérale.

L'examen clinique ne décèle pas d'anomalie en dehors de chiffres tensionnels élevés 20 - 14.

Dans l'après midi du même jour une brève douleur ne donne lieu qu'à une accentuation de l'ischémie latérale.

L'évocation du diagnostic d'angor de PRINZMETAL fait surveiller le patient par cardioscope en salle de soins intensifs.

Les suites sont simples pourtant, sans nouvelle douleur : P.A. normalisée, apyréxie, absence de tout signe électrique de nécrose, SGOT et CPK restent normaux, bilan lipidique, ionogramme plasmatique, clichés pulmonaires normaux aussi.

Le traitement consiste en mesures diététiques, Héparine puis Préviscan, sédatifs.

Le malade sort le 28 Septembre 1970.

Mais malgrè le régime et la thérapeutique anticoagulante maintenant un taux de prothrombine stable à 25-30% les 2 années suivantes sont marquées par l'aggravation progressive d'un angor exclusivement d'effort.

En Mai 1972, les crises angineuses sont pluri-quotidiennes, apparaissant pour une simple marche de 20 mètres.

L'électrocardiogramme cependant ne comporte pas d'anomalie nouvelle.

Le malade accepte le principe d'une coronarographie, mais c'est pour y décéder qu'il revient dans le service le 2 Juillet 1972, dans un tableau d'hémorragie cérébro-méningée massive.

L'examen anatomique n'a pu être fait.

Résumé :

Chez un homme de 54 ans, souffant d'un angor d'effort léger depuis 3 ans, survient une unique crise angineuse prolongée ayant les caractères de l'angor de PRINZMETAL sans autre trouble rythmique qu'une bradycardie sinusale.
La maladie évolue ensuite et s'aggrave sur le mode exclusif d'un angor d'effort invalidant. Le décès est le fait d'une hémorragie cérébro-méningée.
Est-ce bien là une entité particulière ?

CA N. Henri

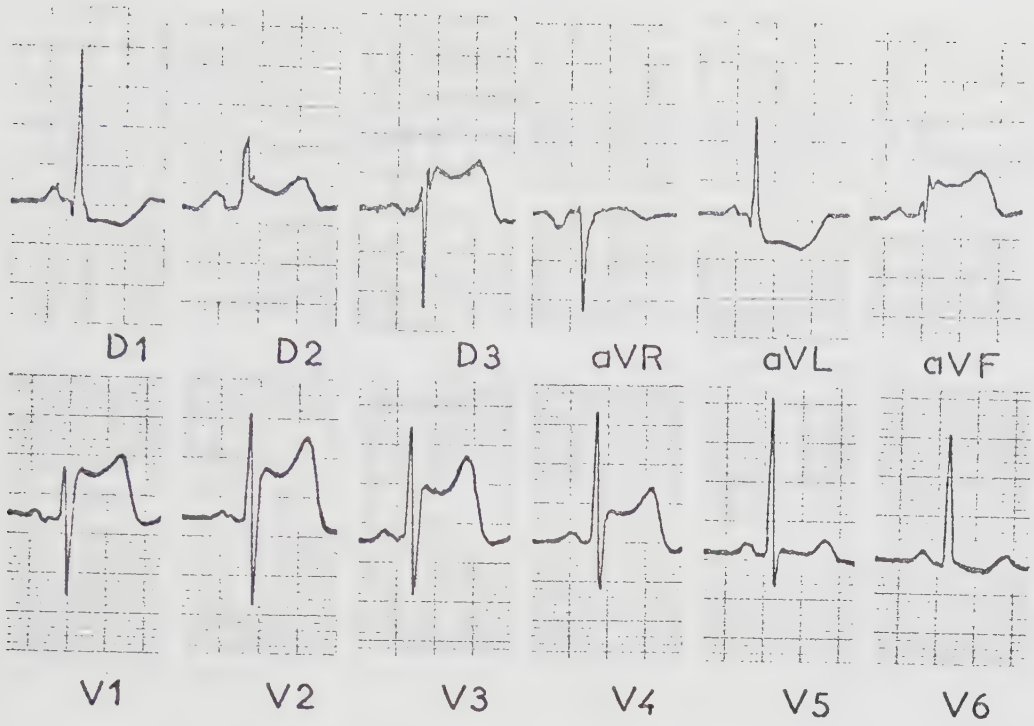

2 Septembre 70,

12 h 30

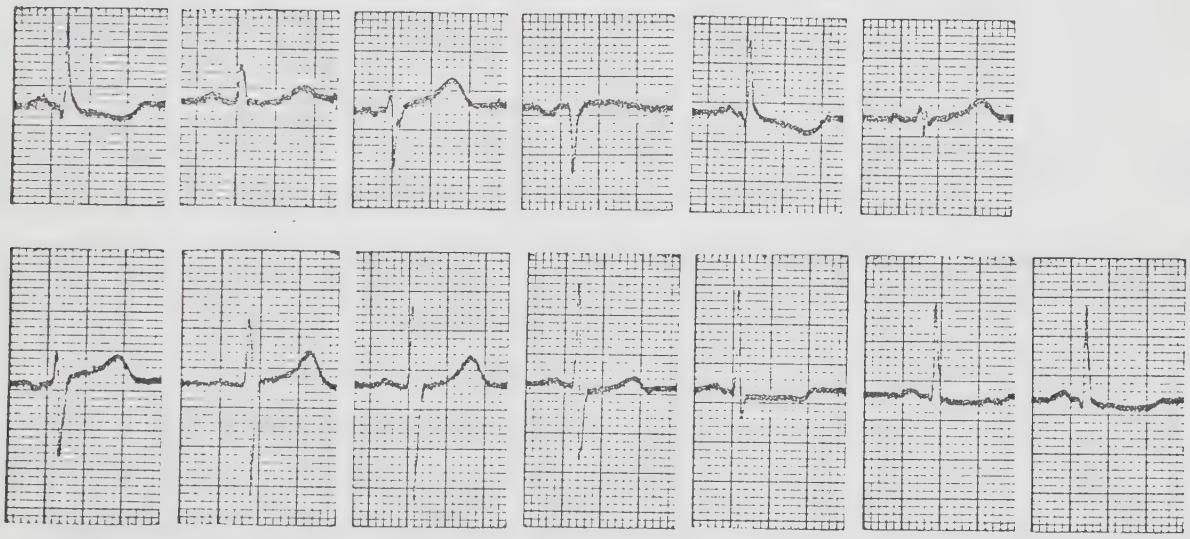

2 Septembre 70, 13 h 30

OBSERVATION n° 2

ROC. Louis -

66 ans, retraité, ancien comptable, entre au Centre Hospitalier Régional d'Orléans, le 3 Août 1971.

Rentrant d'une assez longue marche, il a été pris d'une douleur épigastrique puis rétrosternale et bibrachiale, constrictive, avec sueurs et lipothymie, que la crise de Natirose a mal calmée puisqu'elle a duré presque 2 heures. Son médecin a noté une petite chute tensionnelle, de 15, pression systolique habituelle, à 12.

Quelques cirses angineuses à la marche ont précédé, en mai et juin 1971 brèves et légères sans anomalie électrocardiographique probante et le patient n'avait pas eu jusque là l'occasion de prendre de la Trinitrine.

Il est un peu invalidé, par ailleurs, par une bronchopneumopathie chronique obstructive, modeste, pour laquelle il consomme un peu de calmasthmine, et n'en fume pas moins une dizaine de cigarettes par jour.

Il ne souffre pas à son admission. L'examen clinique montre peu de choses :

> coeur normal à l'oreille, rythme régulier de 80/mn, PA de 19/12, pouls périphériques perçus, discrètes sibilances bronchiques, apyrexie.

Le cliché pulmonaire témoigne d'une certaine distension emphysèmateuse côtes horizontales, coupoles diaphragmatiques abaissées, irrégulières. La silhouette cardio-vasculaire est normale. Sur l'électrocardiogramme, outre les anomalies positionnelles en rapport avec ce probable emphysème, un allongement de PR à 0,22 s.

La prescription se limite au repos au lit.

Le 4 et le 5 Août, Monsieur ROC... ne se plaint de rien, n'observe d'ailleurs pas le repos et manifeste son impatience de rentrer chez lui.

La PA est normale 14/8 ainsi que la température et les examens biologiques courants dont SGOT, SGPT, HBD, LDH, et CPK. Les tracés électriques ne se modifient pas.

Le 6 Août , après le diner vers 19 heures, survient une nouvelle douleur angineuse, d'intensité mineure, sans signes associés ni variation de la PA. Le malad de légèrement oppressé, en méconnait un moment la nature et prend sans succès la calmasthimne qu'il garde par devers lui. Un tracé à 19 heures 30 alors que persiste la sensation douloureuse révèle une lésion sous-épicardique de 2 à 3 mm, postéro-inférieure où T est devenu plus fortement positif. Des signes en miroir s'inscrivent en VL, V1 et V2. Le rythme reste sinusal à 96/mn avec PR = 0,20 s. L'onde Q3 isolée de 0,03, s, parait d'interprétation délicate, compte tenu de la maladie pulmonaire. L'inconfort persistant cède d'ailleurs facilement à un comprimé d'Elbetrine. Une héparinothérapie intraveineuse est néanmoins aussitôt commencée. Mais à 21 heures, le tracé a repris pratiquement son aspect initial, à ceci près que T3 s'est négativé.

Le 7 Août persiste une dyspnée asthmatiforme. Le patient signale des troubles urinaires et l'examen cytobactériologique va confirmer une infection à gram moins. La température vespérale monte à 38°.

Le 8 Août, Monsieur ROC... qui, depuis 48 heures observe un strict repos au lit et est traité par l'Héparine, ressent vers 20 heures, la même douleur cardiosténique, mais plus intense, entrainant sueurs et lipothymie. Le tracé électrocardiographique révèle alors :

- un bloc auriculoventriculaire du 2ème degré, type Wenckebach
- un courant de lésion sous-épicardique important, toujours dans le même territoire, formant une onde diphasique raccordée au complexe rapide de plus haut voltage.
- des signes en miroir en VL, V1, V2.

Puis la douleur et son cortège symptomatique se dissipent progressivement et le pouls retrouve sa régularité.

Le 9 Août, le tracé électrique reprend son aspect initial. Les enzymes sériques sont normales SGOT, HBD, LDH, CPK et le seront aussi le lendemain.

On rapporte finalement l'état subfébrile à l'infection associée, urinaire et bronchique (il persiste une dyspnée expiratoire et des sibilances) que la Théophylline et la Terramycine vont guérir.

L'évolution surveillée du 10 au 14 Août par cardiomoniteur, est favorable cliniquement, et marquée électriquement par des variations de l'aspect positionnel (Q3 isolée ou RS en D3 avec T négatif), un bloc incomplet droit transitoire, quelques rares extrasystoles à type de retard gauche.

La récidive d'une infection bronchique patente et dyspnéisante retarde la sortie du patient au 7 Septembre.

Il est revenu en consultation en juillet 1972 ayant suivi le traitement par les antivitamines K et la Théophylline et les conseils hygiéniques. Il a pu accepter un travail de bureau à mi-temps et n'a jamais ressenti, depuis, la moindre douleur ni spontanée, ni d'effort, ni au cours de quelques crises de dyspnée asthmatiforme nocturne. L'électrocardiogramme ne comporte toujours qu'une anomalie mineure de repolarisation en D3 VF et quelques extrasystoles ventriculaires ressenties parfois de façon gênante.

Conclusion :

Chez un Homme de 66 ans, angineux d'effort récent, survenue d'un angor de PRINZMETAL compliqué de bloc auriculo-ventriculaire du 2ème degré type Wenckeback.
On peut évoquer la responsabilité de la poussée infectieuse de bronchopneumopathie chronique obstructive quoiqu'il n'ait pas été noté de cyanose nette, ni pratiqué de gazométrie artérielle.
Evolution favorable à 11 mois.

ROC. Louis

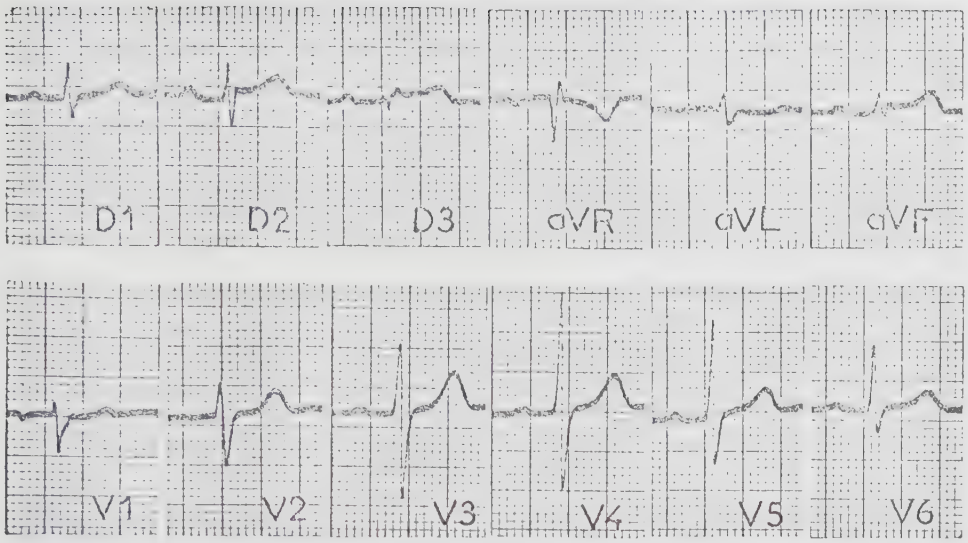

3 AOUT 71

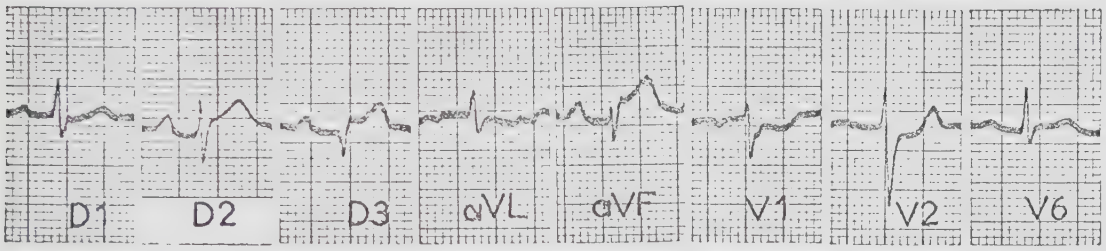

6 AOUT 71
19 h 30

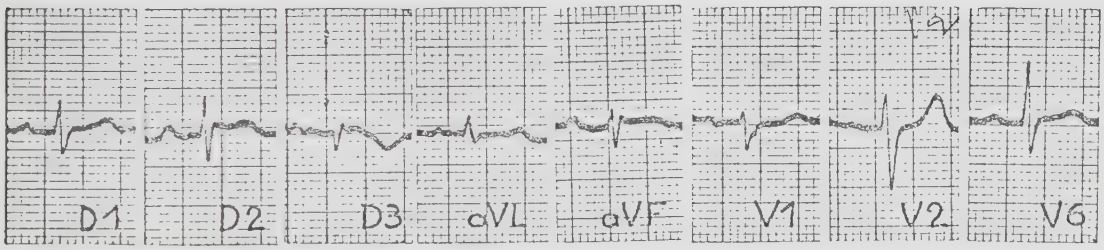

21 h

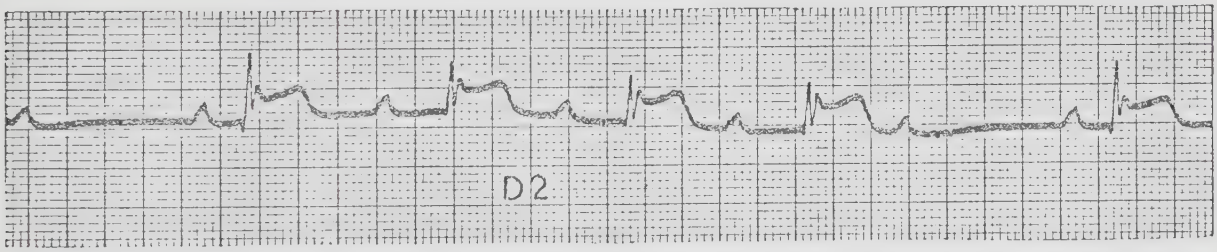

8 AOUT 71
20 h

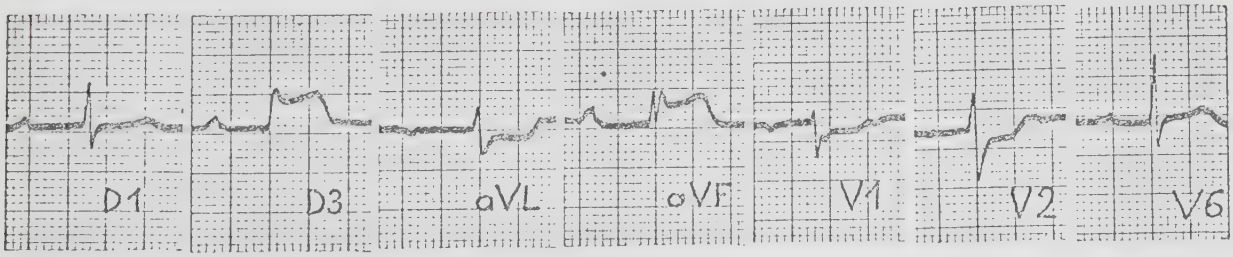

ROC. Louis

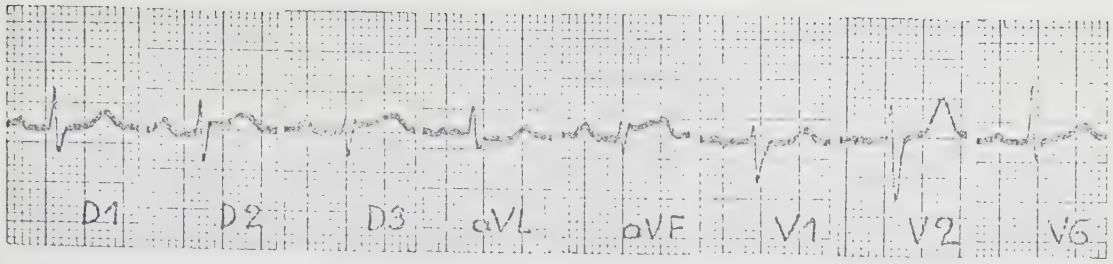

9 AOUT 71

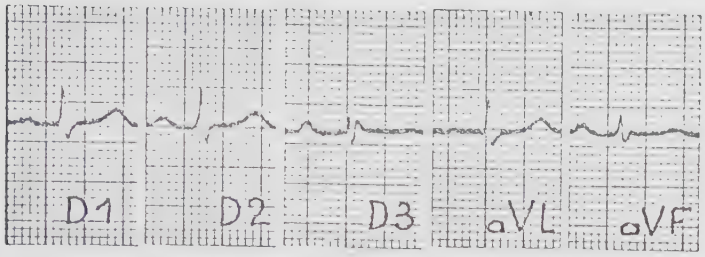

13 JUILLET 72

OBSERVATION n° 3

HEY... André. -

entre le 12 Décembre 1970 au Centre Hospitalier Régional d'Orléans, pour suspicion d'infarctus myocardique.

Il a présenté deux crises angineuses dans la journée, de caractères classiques, hormis leur survenue spontanée, la première, brève, de quelques minutes, la seconde intense, prolongée une demi-heure, malgrè la Trinitrine.

Cet homme de 46 ans, se plaint depuis une dizaine d'années de douleurs thoraciques, richement exprimées, mais constrictives jusque dans leurs irradiations diverses à la gorge, aux poignets, aux chevilles ; douleurs en général brèves survenant au lever et, ou au coucher, et d'évolution capricieuse apparemment, tantôt quotidiennes, tantôt très espacées. Le sujet, par contre, n'est pas gêné par l'effort.

Divers Cardiologues consultés en divers lieux, en avaient nié l'organicité. Une épreuve d'effort, en septembre 1970, qui donne lieu seulement à un discret aplatissement de T, ne permet pas de conclusion. Toutefois, la Trinitrine, prescrite depuis un an, la soulage vite.

Par ailleurs, le contexte psychiatrique est ici évident : Monsieur HEY. souffre d'une névrose d'angoisse, (grand intellectuel) dont on comprend aisément la polarité cardiaque : à l'âge de 13 ans en effet, le repos lui est ordonné sur la notion d'un souffle au coeur (qui sera plus tard réfuté) et semble avoir brisé en lui l'élan de l'adolescence. Quouiqu'il en soit, le malade a dû solliciter les soins de psychiatres.

A l'entrée, l'examen somatique ne révèle rien d'anormal et sur le tracé électrocardiographique, le ryhtme est sinusal et T un peu pointu et symétrique en D2, D3, VF et de V4 à V6. Les examens de routine du lendemain sont normaux.

Le 14 Décembre, le patient est réveillé à 0 heures 30 par la douleur qu'il connait bien, assez brève spontanément, Il n'y a sur le tracé électrocardiographique, qu'une discrète accentuation de l'ischémie.

Mais à 3 heures, une récurrence douloureuse, plus intense, permet d'enregistrer, en pleine crise :

une bradycardie sinusale à 50/mn
un intense courant de lésion sous-épicardique en D2, D3 et VF formant une onde biphasique large, avec discrète rotation droite de AQRS,
des signes en miroir en VR, VL et V3R.

Cette crise s'accompagne d'une chute de PA à 9/6, dure une vingtaine de minutes et se calme avec restauration du rythme et de la PA.

Elle fait entreprendre immédiatement un traitement par l'Héparine.

Une nouvelle crise, identique, à 6 heures 45 ne sera pas enregistrée, mais à 9 heures, l'électrocardiogramme a repris son aspect antérieur.

Les jours suivants, la température dessine une petite onde subfébrile mais la vitesse de sédimentation et les enzymes sériques (SGOT, SGPT, CPK, HBD, LDH) restent le 16 et 23 strictement normaux.

L'évolution immédiate sous traitement par l'Héparine puis les antivitamines K, est simple. Le patient part en convalescence au bout de trois semaines, ses électrocardiogrammes successifs inchangés en particulier au cours de 4 brèves crises douloureuses qui vont encore survenir.

Le traitement par Coumadine et Cordarone amène dans les mois suivants une amélioration fonctionnelle manifeste.

Toutefois, en juillet et août 1971, il a fait à certains moments des crises quasi quotidienne toujours spontanées, nocturnes en particulier, très vite calmées par la Trinitrine.

En septembre 1971, l'examen clinique, radioscopique et électrique est négatif.

Mais en octobre 1971, les douleurs reviennent, à l'effort rarement au repos surtout, et se répètent, pluri-quotidiennes, sans horaire particulier. Monsieur HEY... est mis dans le service, au repos le plus complet, et le traitement associe la Calciparine, au Visken et au Peritrate qui n'empêchent pas la survenue chaque jour d'une ou deux crises brèves.

Les nombreux tracés enregistrés à ces occasions objectivent à plusieurs reprises une lésion ischémie sous-endocardique antéroseptale. L'électrocardiogramme intercritique demeure normal. On ne met pas en évidence d'anomalie métabolique.

Devant cet échec thérapeutique, le Professeur LENEGRE accepte le principe d'une angiographie coronaire sélective.

Celle-ci est réalisée le 17 Décembre 1971 dans son service mais seule la coronaire gauche peut être injectée, montrant des lésions très importantes à son origine. La coronarographie ne peut être menée à son terme du fait du déclenchement de violentes douleurs et de la constitution d'un infarctus antérieur étendu.

Aussitôt transféré à l'Hôpital Broussais, le patient y est opéré par le Docteur CARPENTIER le jour même. Toute la paroi antéro latérale du ventricule gauche est infarcie et immobile. Un pontage saphène aorto-coronaire est réalisé dont les suites sont compliquées de troubles du rythme ventriculaire et le patient décède en asystole, le 25 Décembre.

Conclusions :

Angine de poitrine spontanée évoluant par poussées frisant l'état de mal angineux.
Dégradation de la tolérance à l'effort
Le tracé d'angor de PRINZMETAL est unique, parmi les nombreux enregistrements critiques, et s'inscrit dans le territoire postéro-inférieur.
Décès dans les suites d'un pontage aorto-coronaire en urgence pour infarctus antérieur étendu survenu au cours de l'injection de la coronaire gauche.
Cette observation est ramarquable par la longue précession de douleurs brèves au repos - dont il n'est pas sûr qu'on ait pu avoir plus tôt la preuve électrocardiographique - et par l'intrication - ou la responsabilité ? - d'un état cardio névrotique patent, peut-être sous-estimé ici en milieu cardiologique.

HEY. André

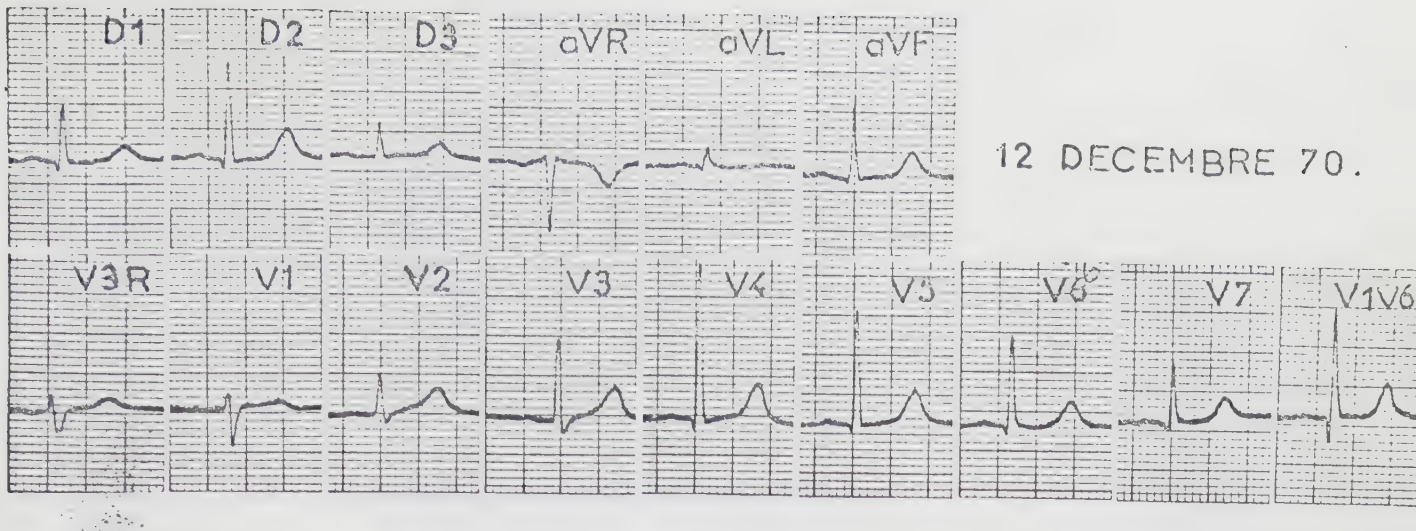

12 DECEMBRE 70.

14 DECEMBRE 70. 3h

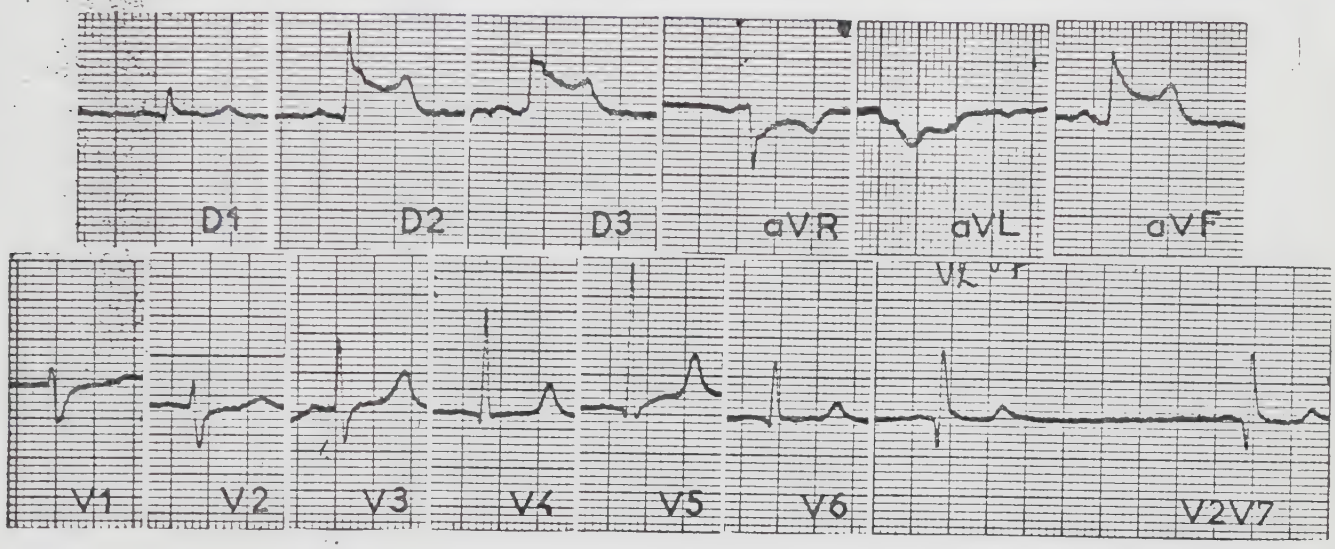

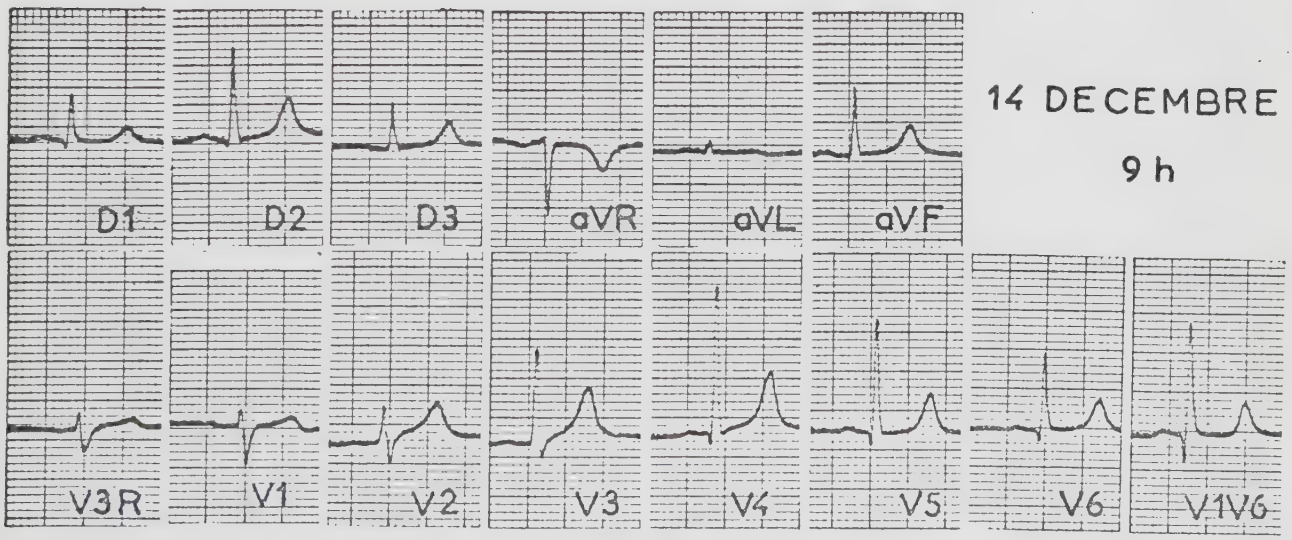

14 DECEMBRE 70

9 h

HEY.André 14 OCTOBRE 71

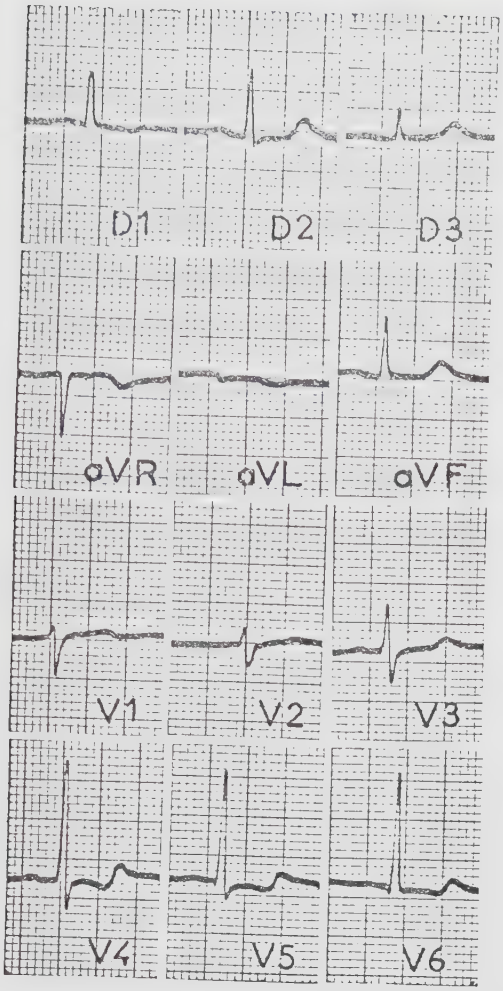

OBSERVATION n° 4

COB... Jésus -

65 ans, retraité, ancien artisan, consulte en mars 1970 pour des douleurs angineuses à la marche, cèdant à l'arrêt ou calmées rapidement par la Trinitrine. Apparues il y a 3 mois, elles se sont un peu aggravées. Le patient a présenté aussi quelques douleurs nocturnes d'une dizaine de minutes. C'est un petit fumeur, gastrectomisé il y a fort longtemps pour ulcère.

L'examen clinique et radioscopique est négatif. L'électrocardiogramme montre, en rythme sinusal, un aspect de rotation horaire S1 Q3, T3 négatif et un bloc incomplet droit.

Cet angor d'effort n'est guère soulagé par la Cordarone et la suppression du tabac.

Le malade est revu en novembre 1970, une semaine après une douleur très prolongée. Le bilan objectif reste très satisfaisant, et sur l'électrocardiogramme, T3 s'est redressé.

En Juin 1971, il est admis d'urgence dans le service de cardiologie du Centre Hospitalier Régional d'Orléans pour un malaise intense avec frissons, vomissements, brève perte de conscience, et chute tensionnelle survenue une demi-heure après une urographie intra-veineuse dont le motif n'est pas clair. La PA systolique est à 6, le pouls rapide et petit mais le patient n'est pas choqué et il n'y a pas d'autre anomalie électrique qu'une tachycardie sinusale. Tout rentre dans l'ordre avec une perfusion d'Hydrocortisone. On évoque une allergie à l'iode. Les jours suivants, on notera une importante leucocytose de 29 600/mm3, sans fièvre; le bilan biologique de routine étant par ailleurs normal, dont la vitesse de sédimentation.

Mars 1972 est marqué par une recrudescence des douleurs d'effort qui justifient un essai de traitement par le Visken.

Monsieur COB... est réhospitalisé dans le service le 13 avril 1972 vers midi. Il s'est plaint au réveil d'un malaise, a présenté une brève perte de conscience puis des sueurs et des vomissements contemporains d'une douleur angineuse intense assez vite résolutive spontanément.

A son entrée, l'auscultation cardiaque et pulmonaire est normale, le pouls à 70/mn, la PA systolique à 10, la température à 36°3. L'électrocardiogramme objective, en rythme sinusal, un sus-décalage modeste de ST, sans modification de la phase rapide du ventriculogramme. T est négatif en VL.

Le malade reçoit de l'Héparine.

A 13 heures, la douleur rétrosternale se réveille, angoissante, mal calmée par le Dolosal. La PA se maintient à 10.

Sur l'électrocardiogramme, le sus-décalage de ST a disparu sur les dérivations postéro-inférieures pour réapparaître, net, en V6 encadré de V3 à V5 par une cassure de ST-T, tandis qu'à 13 heures 45 on n'enregistre qu'une lésion sous-endocardique apicale. Ce tracé se termine par une salve d'extrasystoles ventriculaires puis survient un arrêt circulatoire par fibrillation ventriculaire, aussitôt réduite par un choc électrique externe restaurant un rythme hémodynamiquement efficace et maintenu par une perfusion de Xylocaïne, 5mg/mn puis 4 et 3, associée à l'Haloperidol et à l'alcalinisation.

L'électrocardiogramme retrouve son aspect antérieur.

Un nouvel arrêt circulatoire se produit à 17 heures inopinément, réduit de même, sans avoir pu être enregistré. Le débit de Xylocaïne est maintenu à 5 mg/mn et le malade placé sous surveillance cardioscopique, l'électrocardiogramme étant, d'ailleurs, normal hormis le bloc incomplet droit.

Aucune douleur nouvelle ne survient le lendemain mais, quoique l'électrocardiogramme ne soit pas modifié, les examens biologiques témoignent sans ambiguité d'une nécrose :

SGOT : 135 mU/ml

CPK : 660

LDH : 746

HBD : 500

ainsi que la fièvre et la polynucléose neutrophile. L'évolution électrique va le confirmer à retardement.

Les suites sont simples. Le Pronestyl relaie la Xylocaïne, et le Sintrom, l'Héparine. On doit ajouter Péritrate et Visken pour venir à bout des petites crises angineuses réapparues au repos et qui s'expriment dans le territoire antérieur le 17 avril par un sous-décalage de ST-T, le 10 mai par un sus-décalage avec grande onde T positive.

Le malade part en convalescene le 26 mai avec un tracé de séquelle de nécrose postéro-latérale, avec ischémie sous-épicardique satellite et bloc incomplet droit.

Résumé :

Après 2 ans d'évolution d'un angor d'effort, s'observe au décours spontané d'une douleur prolongée, intense et syncopale, une lésion sous-épicardique postéro-inférieure modeste mais totalement régressive, puis latérale, régressive de même ; puis au cours d'une recrudescence douloureuse une classique lésion ischémie sous-endocardique antérieure préludant à une fibrillation ventriculaire réduite par C E E et suivie d'une normalisation du tracé. L'électrocardiogramme revient encore à son aspect initial après un 2ème arrêt circulatoire inopiné. Pourtant la biologie témoigne d'un infarctus dont les stigmates électriques vont apparaître progressivement dans le territoire postéro-latéral. Entre l'angor de PRINZMETAL et le syndrôme de prémonition d'infarctus la frontière apparait bien floue. De plus, on ne saurait assigner aux modifications éphèmères de la repolarisation des critères d'amplitude très stricts : quoique modestes, elles ont préludé ici à la fibrillation ventriculaire. Enfin, l'importance de la chronologie de l'enregistrement par rapport aux évènements cliniques (aléatoires dans les condtions de cette observation) doit être soulignée, s'il en était besoin.

COB. Jésus

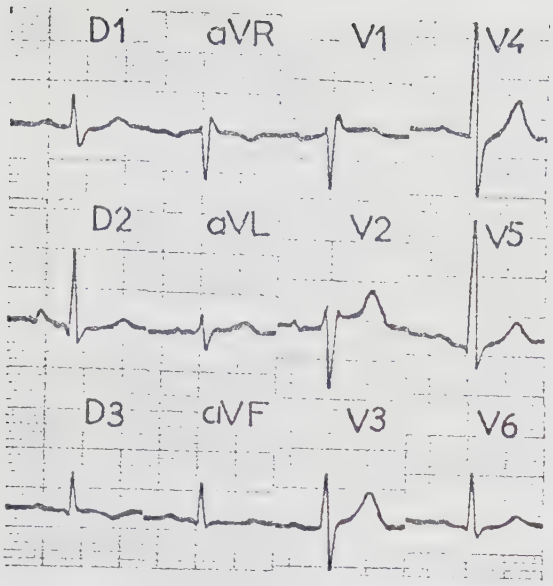

11 MARS 70

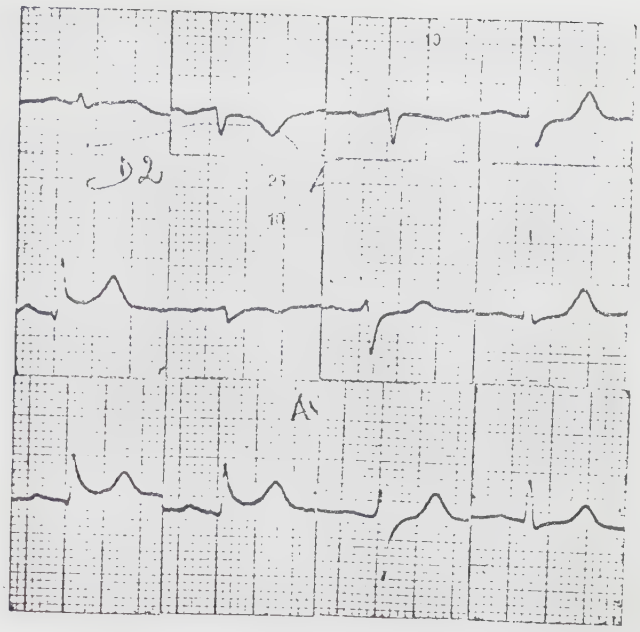

13 AVRIL 72 . 12 h.

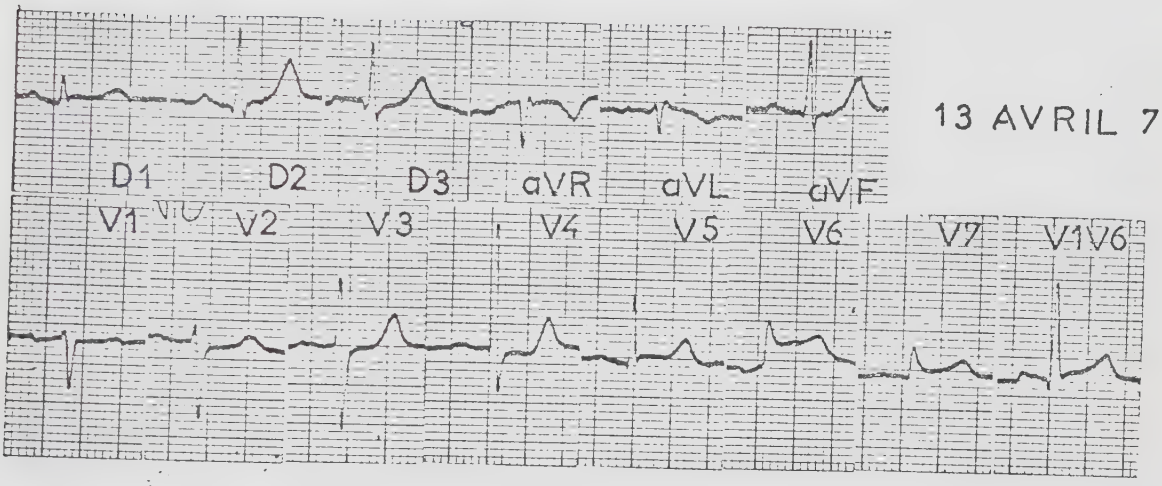

13 AVRIL 72. 13h.

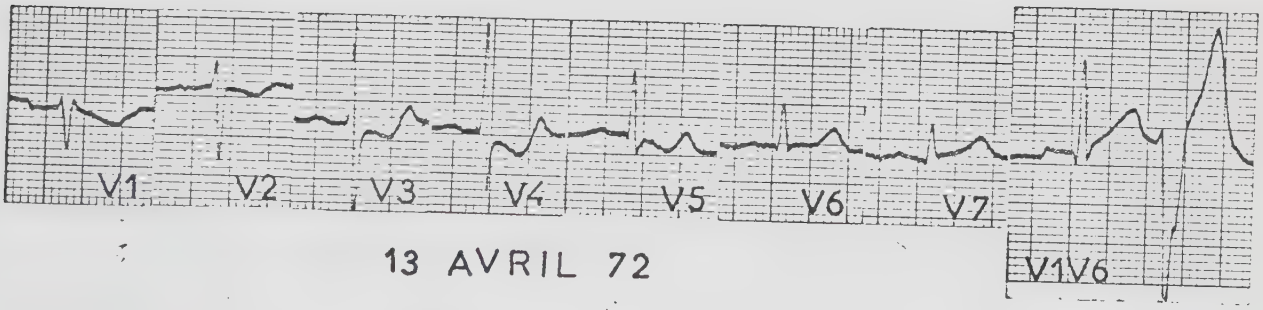

13 AVRIL 72

13 h 45

COB. Jésus.

13 AVRIL 72. 14h.... C.E.E. ..../....

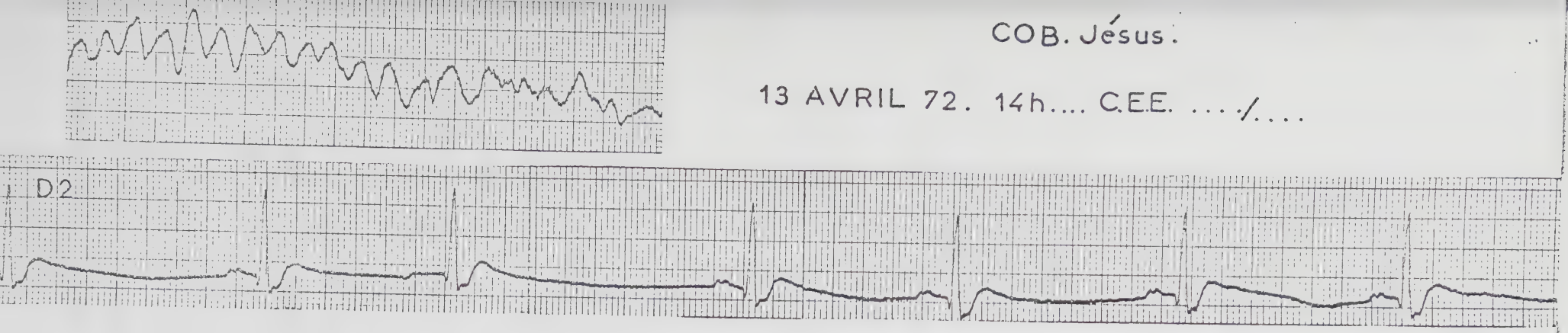

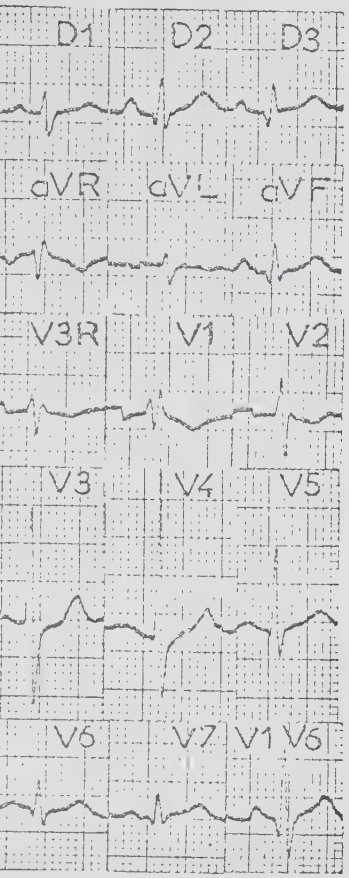

14 AVRIL 72

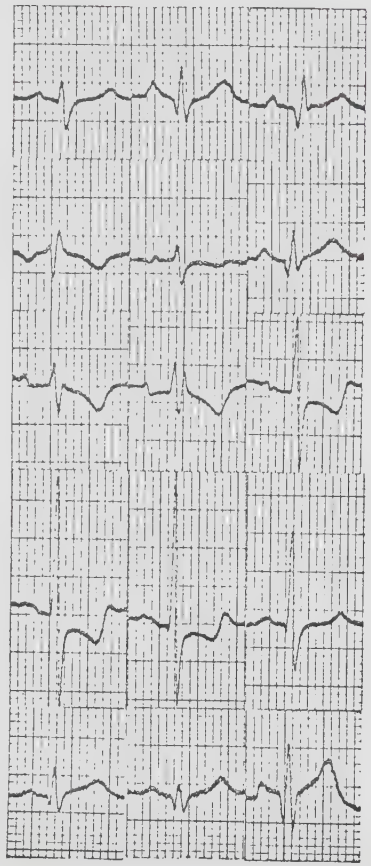

17 AVRIL 72

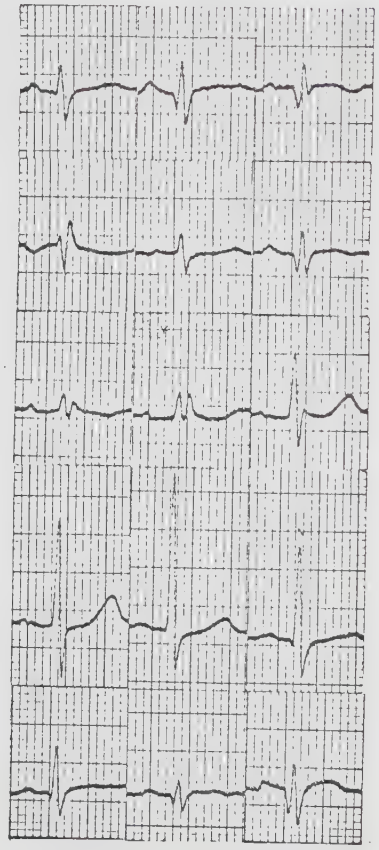

22 AVRIL 72

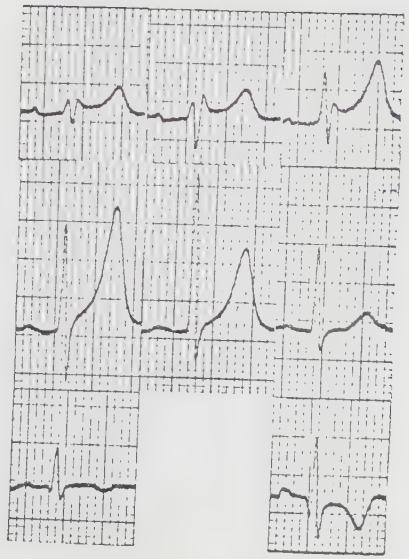

10 MAI 72

OBSERVATION N° 5

GOU... Georges -

chauffeur routier, a 43 ans en 1966.

Il a vu apparaître en 1964, à l'effort, des douleurs épigastriques et rétrosternales qui se sont atténuées et ont disparu pendant 18 mois.

Il fume un paquet de cigarettes par jour.

Au début de l'année 1966, ces douleurs se manifestent à nouveau à type de torsion épigastrique avec constriction rétrosternale, sans irradiation, plus souvent spontanées qu'à l'effort, en règle même dans la première moitié de la nuit, réveillant le malade, Elles sont de durée brève, 1 à 2 mn. et cèdent à la prise de Trinitrine.

Elles atteignent en mars 1966, une fréquence telle que le patient est hospitalisé au Centre Hospitalier Universitaire de Caen, service du Professeur OLIVIER pour prémonition d'infarctus.

L'examen clinique ne révèle rien d'anormal : sujet bréviligne, coeur normal à l'oreille, TA de 13/7, pouls bien perçus, et sur l'électrocardiogramme, bradycardie sinusale à 50/mn, PR : 0,20 s, Q 3 positionnelle, T3 négatif, petit sus-décalage de ST en précordiales. Le caractère atypique des douleurs fait entreprendre une série d'examens complémentaires ; transit baryté, oesophagien et gastro-duodénal, amylasémie, calcémie, exploration thyroïdienne par 131 I, sont normaux.

Monsieur GOU... est mis au repos, au régime et traité par Héparine, Sursum, Persantine et sédatifs, en raison de la persistance de douleurs brèves spontanées qui justifient une surveillance électrocardiographique permanente.

Celle-ci permet le 24 mars 1966 d'enregistrer en D2 une crise spontanée de 3 mn qui conserve les mêmes caractères cliniques. Le début de la douleur ne s'accompagne pas de modification électrique, puis en quelques secondes, apparaît une importante onde en dôme, tandis que la flèche de R aug-

mente à peine d'amplitude, que PR s'allonge, que surviennent des extrasystoles ventriculaires bigéminées, puis en salve. L'électrocardiogramme se normalise quelques secondes avant la fin de la douleur.

La même séquence, plus prolongée, se reproduit deux fois dans la matinée.

D'autres crises douloureuses vont encore marquer les deux semaines suivantes avec des aspects électrocardiographiques divers et labiles : ischémie sous-épicardique postéro-inférieure, ischémie sous endocardique antérieure, accentuation de la rotation horaire.

Mais la vitesse de sédimentation et les transaminases GOT restent immuablement normales.

Finalement, se dessine une amélioration progressive et le patient quitte le service le 7 mai, les douleurs ayant cessé depuis une quinzaine de jours.

Après deux mois de convalescence, il prend un métier exempt d'effort physique, cesse de fumer, suit un traitement par Sintrom, Péritrate, Sursum.

Il n'a, pendant 9 mois, que quelques crises matinales spontanées

En janvier 1967, une nouvelle poussée anginease conduit le malade à l'Hôpital. Il s'agit d'un état de mal angoissant. On compte 10 à 20 crises quotidiennes. Chaque fois, un malaise nauséeux prélude à la douleur rétrosternale, constrictive, irradiant aux deux bras, se terminant en 1 à 2 mn, par des éructations.

Au cours de ce deuxième séjour hospitalier, les électrocardiogrammes objectivent les mêmes anomalies critiques transitoires et variables :

- sus-décalage de ST avec T positive ischémique dans les dérivations antérieures au cours des crises les plus légères.
- sus-décalage postéro-inférieur de ST en selle de chameau puis en dôme à mesure que la crise se déroule avec augmentation d'amplitude de R et bradycardie sinusale.

Dans l'intervalle des crises, électrocardiogramme normal ou ischémie sous-épicardique postérieure.

L'examen clinique reste des plus pauvres et les examens biologiques de routine normaux.

Héparine et indéral amènent la sédation quasi complète de l'angor permettant le retour du patient à son domicile le 28 février 1967. Il n'a, pendant plusieurs mois que de brèves précordialgies nocturnes, de loin en loin, et à la marche.

En juin 1967, une autre poussée angineuse évolue en un mois, favorablement, comme les précédentes. Le Professeur FOUCAULT envisage alors une coronarographie, réalisée en septembre 1967 à la Clinique cardiologique de l'Hôpital Boucicaut par le Docteur HAZAN.

"La coronarographie a montré essentiellement un athérome sévère développé de façon quasiment exclusive, sur une coronaire droite dominante ; il existe en effet sur cette coronaire droite deux sténoses de la portion verticale, et une troisième peu après que la coronaire ait passé le bord droit du coeur , ces sténoses sont serrées à 70 ou 80 % et les branches d'aval sont grêles. L'interventriculaire antérieure est d'un calibre normal, mais à bord très légèrement irrégulier, et elle donne naissance à deux grosses diagonales, elles aussi normale la circonflexe se relie à une branche latérale du bord gauche, sans branche postéro latérale ; il est impossible de dire s'il s'agit d'une variation anatomique (la coronaire droite est prédominante) ou d'une amputation pathologique. Quoiqu'il en soit, le siège même des lésions, relativement distales sur la coronaire droite interdit toute tentative chirurgicale directe." (Professeur P. MAURICE).

Dès lors, traité par Sursum et antivitamines K, Monsieur GOU... va si bien pendant les deux années suivantes qu'il abandonne tout traitement en Février 1969.

Et le processus se renouvelle en octobre 1969, angor spontané parfois aussi au travail ou à la marche, à raison de quelques crises quotidiennes dont certaines, intenses, accompagnées de sueurs et de pâleur, durent une dizaine de minutes. Elles parlent, cette fois dans le territoire antéro-latéral, de V2 à V6, sous la forme d'une bradycardie sinusale, d'une augmentation du voltage de R et d'un sus-décalage en dos de chameau, avec à l'acmé, des extrasystoles ventriculaires. Le traitement anti-coagulant, la Cordarone et les dérivés nitrés en viennent à bout.

De nouveau la maladie laisse au patient un répit de plus de deux ans.

En décembre 1971 , s'installe rapidement un état de mal. On retrouve l'expression électrique habituelle dans le territoire postéro-inférieur. Devant l'échec de divers essais thérapeutiques on doit finalement recourir aux opiacés. Par ailleurs, l'existence d'une saturation iodée par la Cordarone ne permet pas un traitement par l'iode 131. Il n'y a pas d'intrication organique digestive comme le vérifie un transit baryté.

L'évolution de cet accès angineux néanmoins, est favorable.

Mais le Docteur HAZAN accepte de reconsidérer l'indication de revascularisation au vu de la précédente coronarographie en fonction de l'expérience acquise dans ce domaine.

Une nouvelle angiographie coronaire sélective doit être réalisée en deux temps, par voie fémorale pour la coronaire gauche par la méthode de SONES pour la coronaire droite, dont voici le compte-rendu :

"coronaire gauche :

tronc normal, bifurcation normale. La circonflexe donne une artère du bord gauche irrégulière sans sténose. L'interventriculaire antérieure est malade sur tout son premier quart avec une sténose très serrée juste avant la diagonale principale. Une deuxième petite sténose, beaucoup moins serrée, après le départ de cette diagonale ; ensuite le vaisseau est large et souple.

coronaire droite :

la coronaire droite a dans sa portion verticale dans son ensemble un calibre diminué. Il existe de plus une sténose assez longue (10-15mm) à l'union tiers supérieur-tiers moyen juste après l'origine de l'artère du bord droit, le vaisseau reprend après le bord droit un calibre satisfaisant. Les branches terminales sont larges et souples".

La bonne qualité du lit vasculaire en aval de ces deux lésions, l'une majeure sur la portion verticale de la coronaire droite, l'autre plus modérée sur l'interventriculaire antérieure initiale fait proposer un double pontage aorto-coronarien par greffon saphène que le Docteur HAZAN fait le 25 Mai 1972 à la Clinique de chirurgie thoracique du Professeur MATHEY. L'[illegible] est liée juste au-dessus de l'anastomose pour éviter un flux compétitif avec le greffon (il n'y a pas de flux d'amont à l'artériotomie de la coronaire droite faite 10 mm avant labifurcation).

Les suites sont simples avec un électrocardiogramme identique au tracé pré-opératoire.

Sous antivitamines K, le patient revu en juin 1972 n'a présenté aucune douleur angineuse.

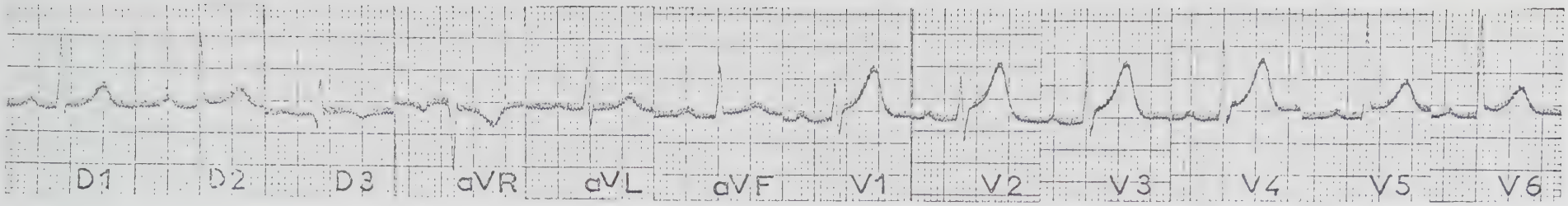

5 MARS 66

7 MARS 66

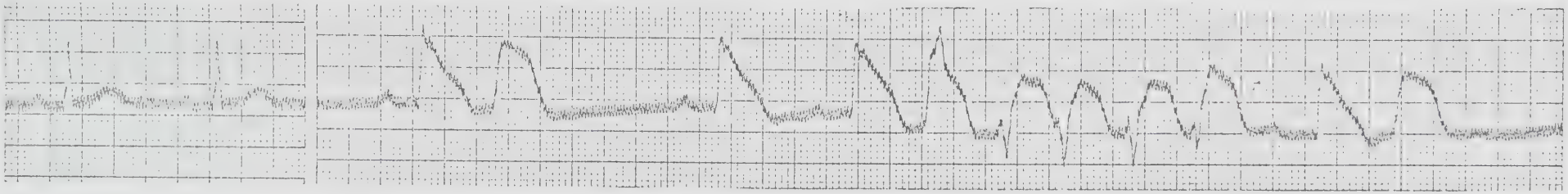

6 h 15, douleur ....

24 MARS 66, D2

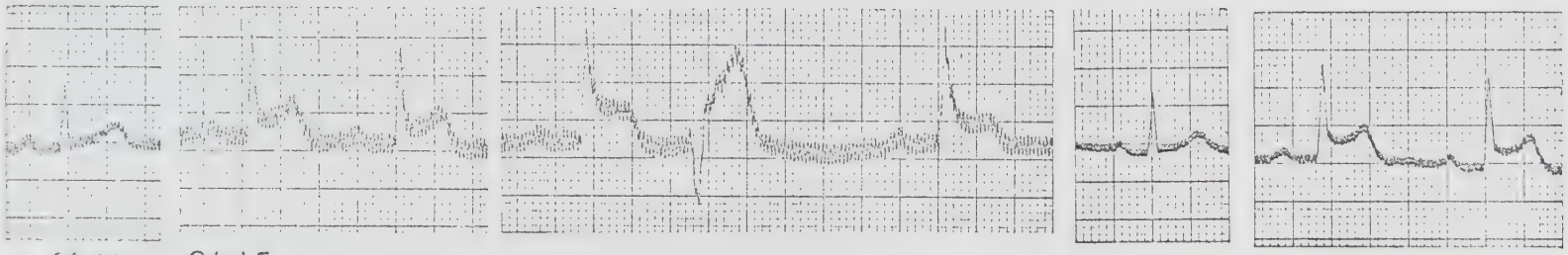

...6h18 9h15 9h35

GOU. Georges

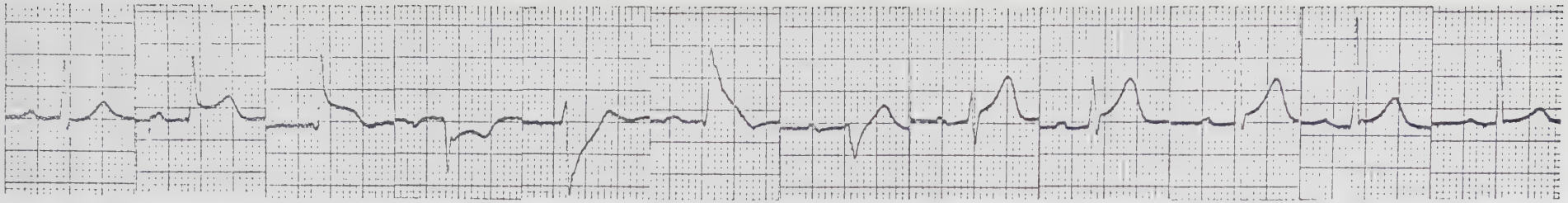

23 JANVIER 67

25 OCTOBRE 69

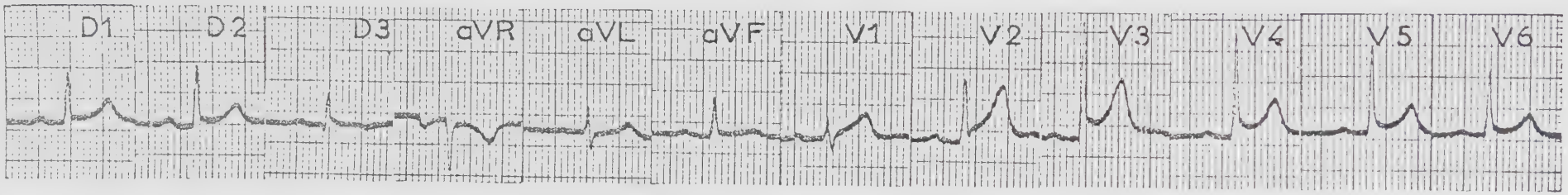

27 OCTOBRE 69

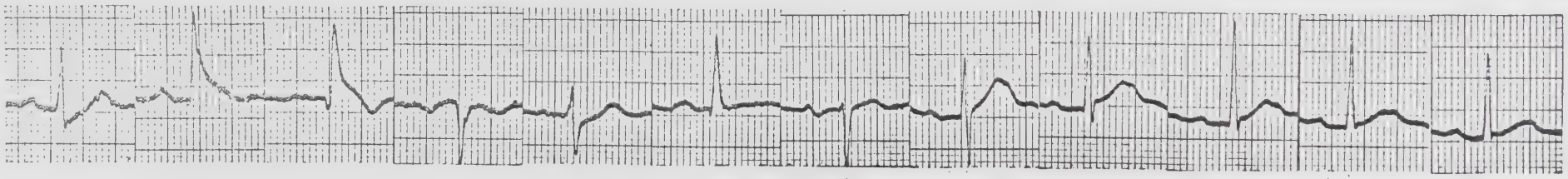

20 DECEMBRE 71

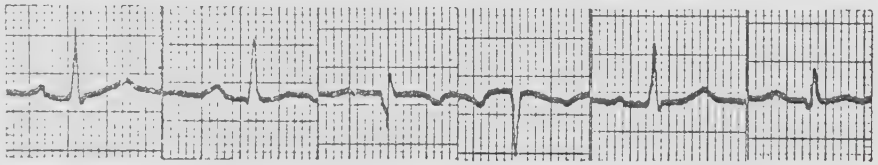

13 JANVIER 72

GOU. Georges

OBSERVATION N° 6

RIC... Georges -

51 ans, mécanicien,
vient consulter en cardiologie, le 12 mars 1971, au Centre Hospitalier Régional d'Orléans, pour des malaises à répétition, depuis quelques mois, qui surviennent toujours au lever rapide, 1 ou 2 fois la semaine.

Cela ne l'avait pas trop inquiété mais dix jours avant, dans les mêmes circonstances, le soir, en se levant après un décubitus prolongé, il a tout de suite perdu conscience, totalement durant 3 à 4 minutes. Il n'a retrouvé ses esprits que progressivement, après une certaine confusion et une paleur durable.

A aucun moment ces malaides n'ont été douloureux. Il n'y a eu ni mouvements anormaux, ni morsure de langue, ni miction involontaire, ni palpitation, Le patient n'a pas observé au cours de ces malaises de signe neurologique focal pouvant évoquer une pathologie artérielle cérébrale. L'interrogatoire révèle encore un antécédent de gastrectomie pour ulcère en 1951., l'absence de troubles digestifs, un usage immodéré du tabac (20 à 25 cigarettes quotidiennes).

L'examen clinique, en particulier du coeur et des vaisseaux, ne montre aucune anomalie. La PA est de 14-8, le coeur est normal en radioscopie, le tracé électrocardiogramme l'est aussi (bloc incomplet droit).

Ces malaises, au passage en orthostatisme apparaissent d'origine vagale et l'on conseille la prescription de Dihydroergotamine en insistant sur la nécessité d'un examen au cours d'un de ces malaises, s'ils se reproduisent, pour ne pas ignorer un bloc paroxystique.

Le patient est revu en consultation en mars 1973. Aucune nouvelle syncope n'est survenue. Mais depuis novembre 1971 il se plaint de brèves douleurs médio-thoraciques vaguement constrictives initialement d'effort (mais pas à la marche) puis aussi spontanées sans cause déclenchante. Les douleurs sont de faible intensité et de durée brève, inférieure à 5 minutes ; leur rythme est variable; parfois deux par semaines, parfois un mois ou deux passent sans douleur. L'effet de la Trinitrine n'est pas net.

En outre, à plusieurs reprises, il a été réveillé la nuit par un étouffement l'obligeant à s'asseoir, avec sueurs et malaises. Enfin, il se plaint d'épigastralgies post-prandiales. Monsieur RIC... a fait entre temps une pneumopathie banale. qui a guéri sans séquelle par un traitement antibiotique. Le bilan radiologique digestif est satisfaisant.

L'examen objectif, clinique, radiologie et électrocardiographique ne montre rien de nouveau, l'impression demeure de phénomènes neurotoniques.

Or, dans les mois qui suivent, les douleurs thoraciques deviennent plus fréquentes, pluri-quotidiennes (2 ou 3) survenant au début des efforts et parfois la nuit mais restent brèves, et finalement donnent lieu à une irradiation brachiale gauche.

Le 26 Juin 1973, le patient consulte un cardiologue en ville qui a l'occasion d'enregistrer un tracé électrocardiographique lors d'une douleur spontanée de mêmes caractères : le rythme est impassible, sinusal. On note un sus-décalage minime de 1 à 2 mm dans les précordiales droites en V1, V2, V3, avec une augmentation de voltage des ondes T et une réduction de l'amplitude de S, modifications peu significatives.

Le 27 Juin dans la nuit, survient une crise douloureuse plus intense que de coutume, à début épigastrique, constrictive, à irradiation ascendante à la mâchoire et au bras gauche, durant une dizaine de minutes, accompagnée d'une sensation d'oppression très angoissante. Elle motive l'hospitalisation en cardiologie au Centre Hospitalier Régional d'Orléans.

A son entrée le 28 Juin, à 10heures 15, se déroule une crise strictement identique au cours de laquelle le rythme demeure régulier et stable, et la PA de 12/6. On peut alors enregistrer un sus-décalage lésionnel du segment R ST en V2, V3, V4 atteignant 6 mm en V3, avec, dans les mêmes dérivations, disparition des ondes S. Il existe en D3 VF un très minime sous-décalage curviligne de ST.

La douleur s'estompe dans le même délai que la veille.

A 11 heures 30, la lésion a disparu, on retrouve les ondes S normales, T est diphasique en V2 V3 et V5, profondément négatif et symétrique en V4. La PA est à 15/8.

Malgrè le repos et le traitement par Héparine et Péritrate, 2 ou 3 crises quotidiennes vont encore survenir les jours suivants. Mais les tracés critiques ne montrent qu'une accentuation de l'ischémie sous épicardique dans le même territoire.

Courbe thermique, numération, formule sanguine, V S, enzymes sériques (transaminases, LDH, CPK) sont normales le 29 et le 30 juin. Il n'existe pas d'anomalie lipidique (lipides totaux, cholestérol, triglycérides).

Le 30 juin on ajoute au traitement : Anafranil 30 mg et Seresta dont l'effet est spectaculaire en 24 heures : les crises disparaissent. L'électrocardiogramme basal du 6 juillet est toujours normal. On autorise le lever et relaie l'Héparine par le Sintrom.

Le malade part à l'Hôpital Boucicaut, service du Professeur GERBAUX pour subir une coronarographie sélective. Les constations angiographiques, de l'avis du Professeur CARPENTIER, découragent une tentative de pontage aorto-coronaire. En effet, si la ventriculographie gauche est de bonne qualité, et la coronaire droite de calibre normal, la coronaire gauche est grêle dans tout son ensemble. Il existe une sténose à 80% sur l'interventriculaire antérieure en regard de la naissance de la deuxième diagonale, mais le lit vasculaire, en aval de cette sténose, est grêle.

A la date du 11 Octobre 1973, Monsieur RIC... va très bien, n'a refait aucun malaise ni souffert à aucun moment. Il a pris sa retraite. L'examen clinique, électrique, radioscopique ne montre d'autre anomalie que le bloc incomplet droit mineur.

Le traitement par Sintrom, Péritrate, et Anafranil a été poursuivi (sans effet secondaire).

Conclusion :

Cet homme de 51 ans, ancien ulcéreux, se plaint depuis deux ans de malaises au lever, non douloureux avec une fois perte de conscience brève ; puis de crises détouffement nocturne et de brèves douleurs médiothoraciques très atypiques à l'effort et spontanément intriquées à des épigastralgies. Aucun diagnostic précis ne peut être porté et le patient grossit, non sans raison semble-t-il le lot des psychomatiques. Surviennent enfin des douleurs angineuses typiques à l'effort et spontanées qui permettent d'enregistrer, lors de l'une d'elles les modifications éphèmères caractéristiques de l'angor de PRINZMETAL, de V2 à V4, tandis que les autres ne donnent lieu qu'aux aspects électriques classiques.
L'angiographie coronaire sélective déçoit l'attente d'une lésion curable : la coronaire gauche est grêle dans l'ensemble avec sténose à 80% sur l'interventriculaire antérieure et mauvais lit d'aval
La clomipramine, associée aux anticoagulants, procure, du jour au lendemain, une sédation complète de tous les symptômes.

Nous sommes là encore fort loin des descriptions cliniques de PRINZMETAL, et il est probable que l'observation n'aurait pas reçu cette étiquette si le patient était arrivé quelques minutes plus tard à l'hôpital.
On illustre aussi la pathogénie complexe de la maladie, vraisemblablement multifactorielle, à laquelle répond le traitement par la Clomipramine, à la suite de J. HIMBERT, P. MAURICE, et J. LENEGRE.

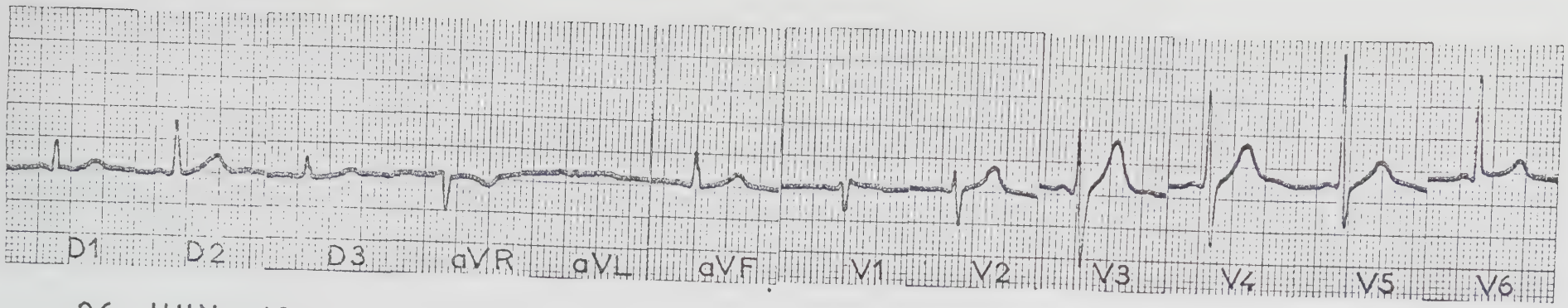

26 JUIN 1973

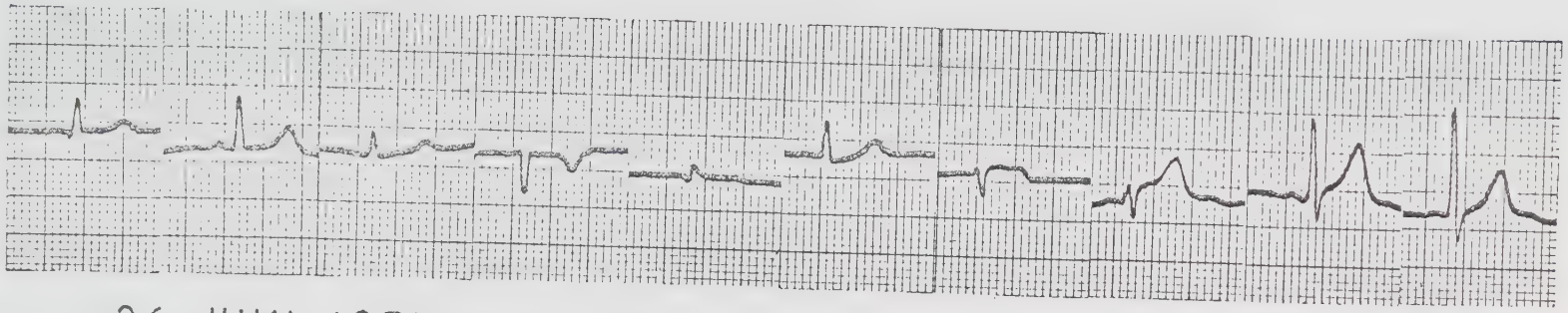

RIC. GEORGES

26 JUIN 1973, en crise

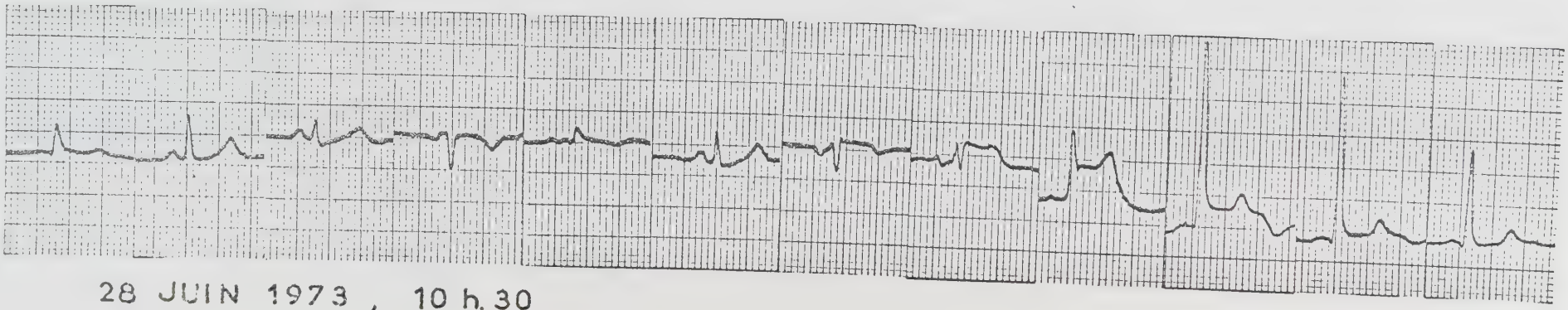

28 JUIN 1973, 10 h. 30

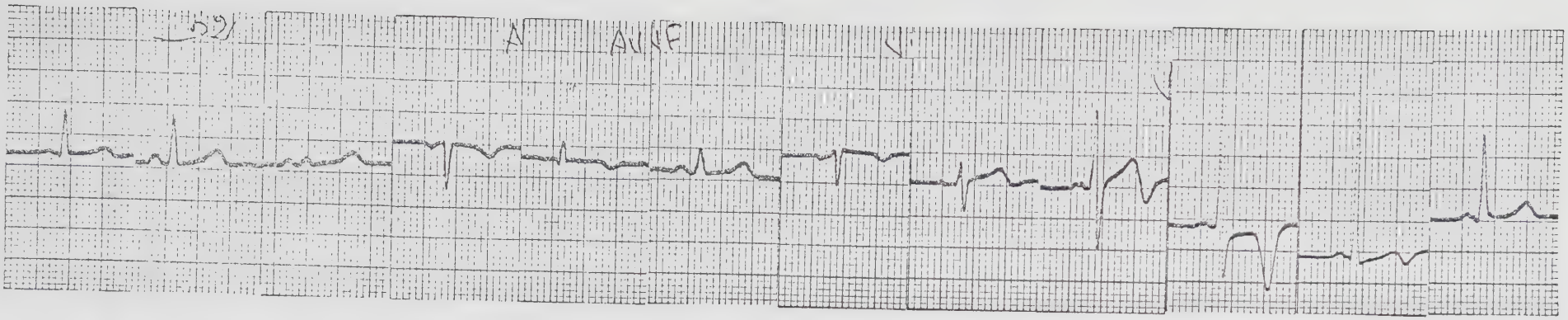

28 JUIN 1973, 11 h. 30

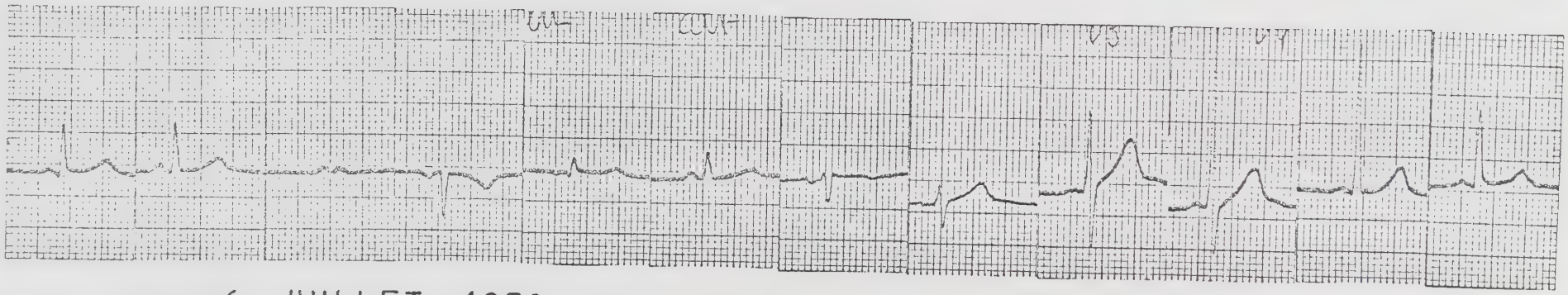

6 JUILLET 1973

DEFINITION

L'étude de la littérature consacrée à ce sujet plonge dans un certain embarras : c'est qu'on y rencontre peu de descriptions qui répondent à celle de PRINZMETAL. Aussi doit-on se demander quels sont les critères de définition et de diagnostic retenus par tous les auteurs.

Nous rappellerons que pour Alain REY, dans la présentation du dictionnaire ROBERT, "une bonne définition doit correspondre à tout le défini et seulement au défini".

SCADDING qui a particulièrement réfléchi aux problèmes difficiles de nosologie des maladies respiratoires chroniques, attire l'attention sur les 3 notions indispensables au concept de maladie :

- outre la définition, qui peut être basée sur l'étiologie, l'anatomie pathologique, le trouble fonctionnel ou le tableau clinique,

- la description qui comprend tous les signes et symptômes qui peuvent être rapportés aux critères de la définition,

- les critères de diagnostic, caractères tirés de la description qui permettent, avec la plus grande probabilité de penser que les critères de définition sont présents, critères de définition et de diagnostic étant identiques quand la définition repose sur une base clinique.

Sans revenir sur l'application de ces notions en général aux concepts d'angine de poitrine, d'insuffisance coronarienne, d'hypoxie myocardique, d'athérosclérose coronaire, dont chacun sait qu'ils ne sont pas rigoureusement superposables, on trouve, sous le nom d'angor de PRINZMETAL, une affection définie par et diagnostiquée sur :

1 - l'existence de crises d'angine de poitrine spontanées,
2 - un électrocardiogramme per-critique caractérisé par une lésion sous-épicardique qui disparait complètement au décours de la crise.

Ce sont là les deux critères minima. Ils ne font pas en fait, l'unanimité. Certains auteurs (CHERRIER), faute d'électrocardiogramme en crise spontanée, acceptent le diagnostic quand sont réunies :

1 - des douleurs angineuses spontanées,

2 - les déformations électriques caractéristiques provoquées par une épreuve d'effort, d'hypoxie, ou de stimulation auriculaire, ou observées au cours de l'angiographie coronaire sélective.

Mieux, TOURNIAIRE admet implicitement ce diagnostic, en l'absence de tout électrocardiogramme suggestif, chez un patient souffrant d'angor spontané, indifférent à l'effort, chez lequel l'angiographie coronaire visualise une sténose de la portion initiale de la coronaire droite.

Ces faits sont à verser au dossier, mais il parait sage, au moins provisoirement, d'en rester aux critères ci-dessus. HILTGEN et coll. sont plus restrictifs quant à l'importance du sus-décalage de ST, l'absence de signes biologiques témoignant d'altération tissulaire. JOUVE et d'autres à sa suite, ajouteraient volontiers les modifications critiques, fréquentes, du complexe rapide. Ce serait écarter des observations qui semblent bien poser les mêmes problèmes physiopathologiques

Il n'est pas si fréquent d'avoir l'opportunité d'enregistrer un électrocardiogramme au cours d'une douleur cardiaque spontanée, à l'exception de l'infarctus du myocarde. Pour l'avoir, il faut une douleur suffisamment alarmante par son intensité ou ses signes associés, prolongée ou répétée.

C'est dire, que, par définition même, échappent certainement au diagnostic électrique nombre de douleurs spontanées occasionnelles, de celles, en particulier, qui émaillent parfois un angor d'effort commun, et que, par ailleurs, les observations publiées représentent une sélection de cas bruyants sur le plan fonctionnel.

Cette exigence du diagnostic doit être présente à l'esprit quand on discute du bien-fondé de la distinction nosologique. On est moins exigeant pour le diagnostic d'angor commun, qui se passe d'anomalies électriques dans un tiers des cas. Parmi les cas que nous présentons, une certaine chance a présidé au recueil du tracé indispensable chez CAN. Henri ou HEY André.

Pour la même raison, il est illusoire de vouloir chiffrer la fréquence réelle de l'angor de PRINZMETAL. JOUVE l'estime à 6,5% des angors spontanés hospitalisés au Centre Cantini. Contentons nous de noter que les observations publiées peuvent encore se compter.

Ces réserves faites et l'angor de PRINZMETAL ainsi défini, voyons quels sont les caractères descriptifs qu'il comporte, positifs et différentiels.

LES FACTEURS ETIOLOGIQUES

De l'étude de 17 observations LESBRE et coll. ont cru pouvoir individualiser, en premier lieu, parmi les facteurs étiologiques.

- l'héridité diabétique ou hypertensive
- le contexte artériel opposé à la relative rareté de l'hypertension artérielle.
- le diabète enfin à égalité avec le facteur tabagique en contraste avec la hiérarchie des éléments qui conditionnent habituellement l'artériosclérose : diabète, tabagisme, obésité, névrose, hérédité vasculaire, hyperuricémie, hypercholestérolémie, hypertension artérielle.

En fait, l'analyse des facteurs de risque n'ayant pas été faite de manière prospective dans la forme particulière, beaucoup d'observations ne sont pas utilisables à ce point de vue et toute donnée chiffrée est aléatoire.

Il n'y a pas de différence significative d'âge et de sexe ratio.

Tout au plus peut-on dégager quelques impressions dont une certaine fréquence, ici, d'états pathologiques intriqués digestifs, névrotiques. PRINZMETAL mettait en garde de ne pas confondre ces angineux avec des névrosés mais on peut se demander s'il n'y a pas là une vérité première susceptible d'échapper à des praticiens organicistes. Il n'a pas été réalisé d'étude de personnalité dans ce groupe de patients.

OLIVA signale un fait étiologique intéressant, ayant eu une incidence thérapeutique : une hyper triodo-thyroninémie purement biologique chez sa patiente de 46 ans, cliniquement euthyroïdienne aux coronaires d'ailleurs libres de toute sténose organique. Ce fait est unique.

LES CIRCONSTANCES D'APPARITION

L'angor de PRINZMETAL, à savoir, la survenue d'au moins une crise d'angine spontanée donnant lieu à une lésion sous-épicardique éphémère, s'inscrit, en règle, dansl'histoire naturelle d'une maladie coronarienne, qui souvent, s'est déjà manifestée sous un autre mode que celui de l'angor spontané.

Sur 94 observations que nous avons trouvé suffisamment détaillées à ce propos, 37 fois seulement l'évolution s'est faite, jusque là, sur le mode exclusif d'un angor spontané, le plus souvent d'installation récente, datant de moins de 4 mois. L'angor de PRINZMETAL constitue donc une façon d'entrer dans la maladie coronarienne : c'est le cas dans 6 sur 13 observations de GONIN ;
ainsi 12 malades sur 16 présentés par HILTGEN souffrent depuis moins de quatre mois.

Mais on trouve ailleurs un unique antécédent de douleur cardiaque spontanée remontant quelquefois à des années auparavant (11 ans dans l'observation n° 5 de POGGI) et suivi de sédation complète.

LESBRE reconnaît "schématiquement à la maladie un cycle évolutif particulier : à une phase prodromique initiale, plus ou moins longue, marquée le plus souvent par un angor d'effort ou par des accidents coronariens sévères, succède une phase d'état, marquée par la répétition des crises d'angor spontané de type PRINZMETAL". Comme la description d'une forme typique et idéale d'angor obstinément spontané, ce schéma relève d'une simplification didactique plus que de la réalité.

En effet, si AMICHOT et JOUVE ne signalent l'absence d'angor d'effort que 6 fois dans leur étude portant sur 17 observations, celui-ci se manifeste très diversement : tout se résume parfois à une crise d'effort unique précédant de très peu la ou les crises spontanées. Surtout l'intrication d'angor d'effort et d'angor au repos est fréquente. Chez d'autres, l'angor au repos est l'aboutissant d'un long passé d'angor d'effort.

Un antécédent d'infarctus du myocarde n'est pas rare. Nous en avons compté 12 en colligeant 110 observations. Son annienneté est variable

(il date parfois d'une dizaine d'années et a pu laisser un angor résiduel d'effort ou spontané) de même que sa localisation ou son caractère transmural ou sous-endocardique.

Les cas que nous avons rapportés résument diverses éventualités.

En bref, l'angor de PRINZMETAL apparait souvent comme un "moment" de l'évolution d'une maladie coronarienne, comme un incident (parfois bref, nous y reviendrons) ceci ressort avec plus d'évidence quand on considère non seulement ce qui précède, mais aussi l'évolution ultérieure.

Nous soulignons ces faits. C'est pour faire remarquer qu'une spécificité lésionnelle de l'angor de PRINZMETAL, comme tendent à la prouver certains auteurs, est difficile à admettre. On comprend mal qu'une lésion coronaire particulière à cette forme clinique, puisse rendre compte, par surcroit de modalités évolutives si différentes et parfois si banales.

LE TABLEAU CLINIQUE

Quand la crise angineuse de PRINZMETAL survient, elle survient par définition au repos. On peut en débattre, mais nous considérons par là, en restant fidèle à la réalité clinique, une crise angineuse qui n'est pas induite par un effort physique.

De nombreux auteurs ont déjà souligné que n'étaient pas exclus, cependant, un certain nombre de facteurs déclenchants, contrairement à l'opinion de PRINZMETAL qui insiste sur le caractère spontané, stricto sensu, de ces crises "les perturbations émotionnelles violentes ne déclenchent pas cette forme particulière d'angine de poitrine".

"La douleur de cette forme d'angine de poitrine survient chez le sujet au repos ou au cours de l'activité ordinaire. Elle n'est pas déclenchée par l'effort. Elle survient sans augmentation de travail cardiaque".

Certes, dans les trois observations que PRINZMETAL a relatées en exemple, celle d'un médecin est tout à fait remarquable, qui jouait au golf ou skiait six heures d'affilée sans gêne ; et de cet autre souffrant d'un mal angineux dont le repos dominical, pourtant consacré à tondre sa pelouse procurait la sédation des crises.

La réalité apparait notablement différente, et au fil des publications on a fait justice de certains traits cliniques trop inconstants pour donner à la maladie son visage habituel.

Les crises sont parfois déclenchées dans des circonstantces précises : la conduite automobile pour 2 malades de HILTGEN, l'ingestion d'eau glacée pour un malade de POGGI et celui de HILAL, les spectacles télévisés, dans l'un des cas de SILVERMAN, les émotions en général pour celui de CLEMENTY. RANDLES, BROW, PENATI l'avaient déjà signalé. La période post prandiale est explicitement incriminée dans quelques observations.

Il est plus important de souligner que la tolérance à l'effort souffre de nombreuses exceptions. HILTGEN remarque sur une série de 16 cas que "si la plupart des patients n'ont pas d'angine de poitrine d'effort, il est plus délicat de formuler une excellente tolérance de l'effort, qui n'est expressément mentionnée que dans 3 observations (dans l'une d'elles, le patient pratiquait régulièrement et sans douleur le tennis)."

Ailleurs, dans de nombreuses observations on trouve souvent intriqués angor d'effort et angor de repos. JOUVE rapporte un caractère plus étonnant : la sédation de la douleur au lever et à la marche.

D'autres trais cliniques sont aussi rarement retrouvés comme la fixité horaire de la douleur. Si JOUVE la note 10 fois sur 16, HILTGEN ne la mentionne que 4 fois sur 16. On peut insister par contre sur la survenue volontiers nocturne des douleurs 12 fois sur 17 dans la série de JOUVE - mais ce n'est pas non plus la règle générale. Certains patients qui souffrent particulièrement le matin au réveil peuvent effectivement vaquer ensuite à leurs occupations ordinaires et supportent même des efforts notables sans être gênés, comme le décrivait PRINZMETAL. Chez quatre patients de JOUVE, c'est même au lever que cède la douleur, et une fois à la marche (LENEGRE attribue "cette récupération" après angor de dérouillage, à un phénomène de vasodilatation d'une circulation coronaire de suppléance, induit par l'effort).

En réalité, et ceci doit être à nouveau fortement souligné, l'angor de PRINZMETAL quand il apparait- parfois inaugural de la maladie coronarienne parfois après un, passé coronarien banal - prend souvent l'allure d'un état de mal angineux aigu ou, du moins, d'un état angineux sévère marqué par la fréquence pluriquotidienne des douleurs (POGGI en 23 heures d'enregistrement électrocardiographique continu a recueilli 50 modifications électrocardiographiques chez le même malade dont 29 douloureuses) marqué aussi par une évolution en quelques jours ou quelques semaines. On comprend la difficulté, dans ces conditions, de définir la fixité d'un horaire.

La fréquence des crises n'atteint pas toujours un degré aussi élevé ; leur intensité, leur sévérité est inégale. Parfois, la crise qui donne lieu à l'enregistrement électrocardiographique caractéristique est unique. Parfois, les douleurs se répètent au rythme de 2 ou 3 par jour.

Néanmoins, très fréquemment, l'angor de PRINZMETAL prend la signification d'un état angineux particulièrement instable, d'une "poussée" à telle enseigne que l'hospitalisation en service spécialisé s'impose permettant le diagnostic.

On note très inconstamment le caractère de succession cyclique au cours des attaques (il n'est présent que 6 fois sur 16 observations de JOUVE) de même que l'égalité des périodes de progression et de régression douloureuses dont le rapport est extrêmement variable.

La durée des crises est dans l'ensemble plus prolongée que celle de l'angor classique chiffrée en moyenne à 8 ou 10 minutes dans les revues générales consacrées au sujet. En fait, la brièveté de certaines, ne permet parfois pas l'enregistrement d'un tracé, mais parmi ces douleurs très fucaces il en est bien qui correspondent à une lésion sous-épicardique transitoire comme le révèlent les enregistrements électriques continus.

D'autres se prolongent beaucoup plus, quelques heures, évoluant par paroxysme sur un fond continu.

La douleur domine l'expression clinique de la maladie, celle de l'angor, classique par son type, son siège, ses irradiations, l'angoisse qu'elle apporte au patient ; parfois plus atypique, ressentie et décrite de façon diverse. Elle peut atteindre tous les degrés d'intensité. Cette douleur angineuse contraste assez souvent avec la sobriété et la brièveté habituelles qu'elle a dans l'angor d'effort typique, et se rapproche ainsi des angors intriqués aux états psychonévrotiques.

D'autres symptômes peuvent, rarement, se substituer à la douleur proprement dite. FOGGI a bien mis en évidence cette notion d'équivalent douloureux, en constatant chez l'un de ses malades, des modifications électriques du type sus-décalage de ST, qui ne s'accompagnaient que de sueurs, ceci à 10 reprises en 8 heures de surveillance électrocardiographique continue.

SCHWARTZ avaitn déjà rapporté une observation, où de simples nausées s'associaient à une surélévation de ST.

La douleur même peut manquer et une modification électrocardiographique caractéristique survenir isolement. (ROBINSON, AMICHOT, et JOUVE POGGI, GUAZZI). Ces crises électriques pures représentent un tiers des modifications électrocardiographiques recueillies par POGGI chez 5 malades. On ne peut en faire argument pour élargir la définition proposée de l'angor de PRINZMETAL en ne retenant que le critère électrique car, point de douleur, point de maladie et, sauf hasard, point d'électrocardiogramme.

Toutefois, ce sont là des faits qui estompent un peu plus le visage clinique de la maladie mais ont apporté des lumières nouvelles sur les modifications infra-cliniques de l'électrocaddiogramme.

La Trinitrine s'avère souvent et remarquablement efficace, mais non de façon régulière chez le même patient, ni constante d'un angineux à l'autre.

Elle agit mieux, en règle dans les formes à crises espacées que dans les formes qui tendent vers l'état de mal. Les crises intenses lui résistent souvent, et l'allure évolutive parfois ne permet pas de préciser ce caractère.

L'angor de PRINZMETAL, enfin, est riche en incidents neurologiques : lipothymies ou syncopes surviennent dans 40 % environ des observations, à un moment ou un autre de l'évolution. Leur répétition imprime parfois au tableau clinique un caractère dramatique et contribue à l'angoisse du patient. Dans certains cas, l'histoire actuelle ne donne pas l'occasion d'observer de tels incidents, mais leur existence dans les antécédents est particulièrement suggestive lorsqu'ils sont précédés par la douleur angineuse.

En règle, en effet, lipothymies et syncopes marquent le paroxysme des crises les plus sévères selon la séquence douleur-palpitations-syncopes-PRINZMETAL en a donné un bel exemple. La survenue de signes neurologiques est liée à l'ischémie cérébrale transitoire, conséquence de la chute tensionnelle engendrée par les troubles du rythme cardiaque qui ont un retentissement hémodynamique important.

Toutefois il faut nuancer cette constatation (souvent rapprochée dans les observations de l'absence de fièvre et d'élévation des enzymes sériques pour bien indiquer qu'il ne s'agit pas d'un infarctus) GUAZZI a procédé à une étude hémodynamique précise de 5 cas, sans trouble rythmique important, ni, d'ailleurs de signes neurologiques, et il a constamment observé une diminution de la pression artérielle et des performances ventriculaires gauches (deux fois, il est vrai, dans les suites d'un infarctus du myocarde). Cette souffrance aigue du coeur hémodynamiquement décelable infirme donc, comme dans les crises d'effort, le vieil adage selon lequel "le coeur reste indifférent à sa douleur". BOUVRAIN a constaté de nombreuses fois chez sa malade une chute tensionnelle percritique qui "n'était probablement pas seulement due au ralentissement du rythme cardiaque". Dans ces conditions, il est possible que certaines pertes de connaissance soient liées à la chute du débit sanguin dans un système vertébro-basilaire pathologique.

Il reste vrai que les états lipothymiques relèvent, en règle, d'extrasystoles supra-ventriculaires nombreuses, ou ventriculaires, ou de brefs accès de tachycardie ventriculaire ou de dissociation auriculo-ventriculaire dans ses différents degrés de bloc.

Les syncopes relèvent de fibrillation ventriculaire transitoire, d'asystoles ventriculaires par bloc sino-auriculaire ou auriculo-ventriculaire, ces troubles rythmiques se succèdant ou alternant parfois chez la même malade

Bref, on retrouve là des mécanismes habituels aux pertes de connaissance brèves d'origine cardiaque.

Lipothymies et syncopes qui accompagnent les arythmies sévères, surviennent, en général, comme ces dernières à l'acmé de crises douloureuses particulièrement sévères et intenses souvent annoncées par la précession immédiate d'épisodes douloureux ou d'équivalent douloureux, ou de modifications électro-cardiographiques pures (quand le patient est placé sous surveillance continue) qui doivent donner l'éveil (POGGI).

Parfois aussi elles surviennent tout à fait inopinément ou au cours de douleurs brèves.

Elles s'accompagnent des témoins habituels de la défaillance hémodynamique, et cessent avec le trouble rythmique causal, spontanément ou sous l'action thérapeutique :

Au total, il apparait bien que l'angor de PRINZMETAL a perdu cette individualité clinique si tranchée dont son auteur l'avait revêtu. La forme typique représente "un pot pourri" de toutes les éventualités cliniques, mais non le visage habituel de la maladie, et toutes les dégradations sont possibles, depuis la forme typique jusqu'à la crise angineuse unique prolongée avec surélévation de ST au cours d'un banal angor d'effort, ou l'état de mal angineux dans les suites plus ou moins lointaines d'un infarctus, etc...

LES SIGNES ELECTROCARDIOGRAPHIQUES

L'inventaire a été fait, désormais, des modifications électriques paroxystiques, contemporaines de la crise angineuse spontanée.

Cependant, certaines opinions catégoriques méritent à notre sens d'être nuancées ; c'est pourquoi nous en reprendrons l'analyse.

Ces modifications qui intéressent constamment, par définition, le segment ST et souvent le complexe QRS et le rythme, constituent un évènement électrique très remarquable, qui s'oppose à la déformation per-critique habituelle dans l'angor commun, du type lésion sous-endocardique.

Ces anomalies électrocardiographiques ont une systématisation artérielle variée et non électivement postérieure comme le voulaient les opinions initiales. Elles s'inscrivent parfois dans les deux territoires postérieur et antérieur, simultanément, ou successivement lors des poussées plus ou moins éloignées, comme dans notre cas n° 5.

Mais si le décalage lésionnel de ST, si particulier avec les modifications associées de la dépolarisation ventriculaire, individualise bien "la" crise d'angor de PRINZMETAL, il est plus étonnant encore peut-être, de constater la variabilité des aspects électriques dans le temps : non seulement le caractère éphémère des anomalies caractéristiques, mais aussi la survenue parfois d'un instant à l'autre, d'anomalies tout à fait classiques, lésion sous-endocardique, ischémie sous-épicardique, alternance dont il semble que des variations anatomiques organiques ne puissent rendre compte.

La littérature n'offre souvent que la description des modifications électrocardiographiques caractéristiques, peut-être parce que les secondes ne sont plus à décrire. Or, on ne peut manquer d'être frappé par le fait que deux crises angineuses qui, par fois, s'expriment cliniquement de façon sensiblement égale, notamment par leur durée, chez le même sujet, se traduisent électriquement sur deux modes aussi différents.

Les conditions d'enregistrement de l'électrocardiogramme ont ici une importance capitale. Les observations de POGGI et COLL illustrent bien la supériorité de l'enregistrement électrocardiographique continu par moniteur en ce qui concerne le diagnostic, la meilleure connaissance des corrélations cliniques et électriques, et la surveillance du malade.

Ceci vaut, tout particulièrement, pour les formes aigues à type de mal angineux que POGGI place à côté de la forme habituelle de la maladie où il existe deux à trois crises douloureuses en moyenne par jour. La supériorité évidente du monitoring ressort mieux de la série importante de HILTGEN où, sur 86 tracés, 72 concernent 9 patients sous monitoring, et 14 concernant 7 patients ont été obtenus par électrocardiogramme conventionnel. Mais il faudrait alors ajouter une -trosième forme de l'angor de PRINZMETAL à crise unique, tel le cas de CAN... Henir (notre observation n° 1) ou seule la proximité fortuite d'un praticien cardiologue a permis le diagnostic malgrè la surveillance ultérieure (hormis cet épisode, il s'est agi de bout en bout d'un angor d'effort), ou l'observation n° 1 de CHERRIER (unique crise de PRINZMETAL après 4 ans d'angor d'effort syncopal).

Ceci invite à une certaine modestie : l'occasion -unique parfois - d''étiqueter un angor quelconque angor de PRINZMETAL doit vraisemblablement échapper souvent.

Le tracé basal, est presque aussi souvent normal qu'anormal et montre alors un trouble de conduction mineur, ou des signes d'insuffisance coronarienne classique, ou les séquelles d'un infarctus du myocarde. Ces témoins de l'insuffisance coronarienne se rencontrent en règle, chez des patients ayant déjà un passé angineux.

C'est sur l'électrocardiogramme critique que repose tout le diagnostic et la description de PRINZMETAL reste ici entière. - L'anomalie constante et caractéristique est le sus-décalage lésionnel global et transitoire de R - ST englobant l'onde T positive.

Le courant de lésion sous-épicardique, atteint un niveau variable, en général correllé à l'importance (intensité subjective de la douleur, durée) de la crise : modeste de 1 à 3 mn au début des crises ou à l'acmé des crises mineures, se raccordant à la partie descendante de R et ne dissimulant qu'en partie l'onde

T. Il peut être majeur, atteindre jusqu'à 30 à 40 mm et se raccorder au sommet de R, réalisant une onde monophasique parfois très large.

Si donc la lésion sous-épicardique est souvent franche et même caricaturale, on doit accorder toute leur signification aux sus décalages modestes ou minimes, quand le contexte clinique y invite.

L'onde T, qui participe à ces modifications de la repolarisation, est toujours positive (on n'a jamais observé l'association d'une lésion sous-épicardique et de l'ischémie sous-épicardique simultanée - selon la nomenclature électrocardiographique consacrée - comme au cours de l'évolution de l'infarctus) mais l'onde T positive est parfois géante (HILTGEN et COLL).

Les dérivations opposées enregistrent des signes en miroir plus ou moins marqués, selon la localisation, parfois sans rapport avec l'importance des signes directs. C'est un autre point de différence avec la crise d'angor commun.

PRINZMETAL enfin, mettait en garde contre l'erreur possible quand la crise donne lieu à une amélioration paradoxale des troubles de repolarisation existant sur le tracé basal, qui peut être considérée comme un équivalent mineur de la lésion sous-épicardique et liée à la somme algébrique instantanée des potentiels "de base" et de "crise". Cette amélioration peut coexister avec les signes de lésion, dans les dérivations explorant la périphérie du territoire atteint (CLEMENTY).

Les anomalies corrélatives de la dépolarisation ventriculaire signalées par PRINZMETAL paraissent à JOUVE et COLL un élément capital.

Il s'agit d'une augmentation d'amplitude de R d'ailleurs très variable (125% en moyenne dans la série de JOUVE, parfois beaucoup plus considérable, dans un rapport de 1 à 4 ou 5 - avec disparition de S ou diminution de son amplitude - La réapparition transitoire de la flèche R avec surdénivellation de RT a été signalée dans les cas où la survenue d'une image QS avait fait suspecter la constitution d'un infarctus antéro-septal (ROESLER, et DRESSLER, JOUVE et COLL).

Ces modifications ne sont pas absolument constantes : l'accroissement du voltage de R accompagne surtout les décalages lésionnels s'inscrivant dans les dérivations standards. Alors que l'effacement de S est plus franc dans les précordiales ; elles manquent dans les crises mineures ou au début des crises et témoignent

dans une certaine mesure de leur intensité. On observe parfois au contraire une diminution de R voire sa disparition transitoire (ROESLER et DRESSLER, JOUVE et COLL, LESBRE et COLL).

On peut en dire autant de l'allongement de la durée de QRS - souvent d'ailleurs difficile à apprécier dans l'onde monophasique - et de la rotation axiale de QRS, en règle à gauche quand le territoire intéressé est antérieur, à droite lorsqu'il est postérieur, témoignant à des degrés divers d'hémi-blocs passagers d'origine ischémique.

Il existe une relation assez étroite entre l'intensité de la douleur, telle qu'elle peut être appréciée subjectivement et comparativement par le même patient et la morphologie des ventriculogrammes, selon une hiérarchie qu'on retrouve aussi dans le déroulement chronologique de la crise, le maximum des altérations électriques étant observé à l'acmé de la douleur:

- correction des anomalies préexistantes de la repolarisation.
- ascension de ST-T, QRS n'étant pas modifié.
- ascension de RS - T avec rotation axiale, R étant augmenté en durée et en amplitude.
- onde monophasique très large, plus ou moins arrondie et symétrique.

Cette schématisation commode pour l'esprit apparait toutefois assez grossière dans la mesure où l'intensité subjective de la douleur ne mesure pas le degré d'hypoxie, où l'on connait l'existence de crises anginouses sans modification électrique, de modifications électriques pures sans douleur ni même équivalent douloureux, de crises qui s'accompagnent d'une réduction d'amplitude de R, d'alternance d'ischémie ou lésion classiques avec des aspects électriques caractéristiques d'angor de PRINZMETAL.

Si l'enregistrement électrocardiographique continu permet évidemment de recueillir les documents les plus convaincants les modifications mineures ou modestes, enregistrées en des circonstances plus fortuites ou en début et fin de crise gardent la même signification.

C'est dire que seul, le sus décalage lésionnel constant, de ST, nous parait devoir être maintenu comme critère électrocardiographique de définition. Faut-il lui assigner une limite inférieure significative ? il est difficile d'être absolu et nous en débattrons au chapitre du diagnostic.

Le monitoring permet aussi, au mieux, la surveillance des malades au cours des poussées et particulièrement la prévision des troubles du rythme.

Ceux-ci surviennent avec une fréquence élevée au cours de l'angor de PRINZMETAL et lui donnent souvent un caractère de gravité.

Tous les types de troubles du rythme ont été rapportés.s Souvent polymorphes, fugaces et associés. Ainsi, au cours de la même crise, JOUVE et COLL. par dérivations endocavitaire droite et superficielles ont observé d'incessants troubles rythmiques répondant à des types divers : extrasystoles ventriculaires avec entrainement mécanique de l'oreillette, aspect de préexcitation ventriculaire, tachycardie ventriculaire. Aux arythmies les plus sévères : tachycardie ventriculaire, bradycardie par bloc sinoauriculaire ou auriculo-ventriculaire ou par ralentissement sinusal très marqué, correspondent les manifestations cliniques hémodynamiques les plus spectaculaires.

En règle, les arythmies les plus dangereuses apparaissent à l'acmé des crises les plus douloureuses, les plus longues . Mais, surtout elles sont volontiers immédiatement annoncées par d'autres manifestations : crises douloureuses modérées, équivalents douloureux ou modifications électrocardiographiques pures qui doivent mettre en alerte (POGGI).

Il arrive cependant qu'une arythmie grave survienne inopinément ou au cours des douleurs mineures ou brèves.

Bien entendu, la menace ou la survenue de tels troubles rythmiques impose leur traitement en unités de soins intensifs, par les moyens pharmacologiques, ou la mise en place d'une entrainement électrosystolique, ou la défibrillation par choc électrique externe, mais ils peuvent cesser spontanément, et avec eux, collapsus et accidents neurologiques. Ils aboutissent parfois à la fibrillation ventriculaire terminale ou à l'asystolie.

Le devenir des patients dont les poussées angineuses ont été marquées de troubles du rythme graves est significativement plus péjoratif, et plus rapidement : sur 62 cas dénombrés par POGGI et COLL, on compte 2 décès sur 39 cas sans arythmie sévère ; dans les 23 cas avec arythmie sévère, 13 décès dont 9 morts subites.

La fugacité des anomalies constitue le second critère électrocardiographique de définition de l'angor de PRINZMETAL.

Après quelques secondes ou quelques minutes, plus rarement quelques heures de vagues douloureuses, tout revient à l'état antérieur. La douleur angineuse s'estompe, les troubles du rythme disparaissent et avec eux, syncopes ou états lipothymiques, tandis que ST revient à la normale et que l'équilibre circulatoire se rétablit.

Parfois persistent des signes électriques ischémiques classiques, souvent variables eux aussi et témoignant de l'instabilité coronarienne en poussée.

Enfin, si les anomalies critiques du ventriculogramme sont, au premier coup d'oeil, les plus frappantes, telles qu'elles suggèrent le diagnostic, on peut observer aussi des modifications de P et une surdenivellation de P-Ta accompagnées de troubles du rythme auriculaire (BOUVRAIN et COLL, MERIEL et COLL).

L'électrocardiogramme d'effort a parfois été réalisé. Cette épreuve selon PRINZMETAL (6 cas) échoue à reproduire la crise douloureuse, ou, quand on observe une modification électrique, c'est une ischémie lésion sous-endocardique classique. C'est pour PRINZMETAL un signe important, que l'effort ne reproduise jamais l'onde monophasique caractéristique de la crise spontanée.

Ceci a été infirmé puisqu'un certain nombre d'angors de PRINZMETAL ont réagi à l'effort comme au cours de la crise spontanée par un sus-décalage lésionnel de ST accompagné d'une douleur. La crise peut apparaitre au cours même de l'épreuve, ou quelques minutes après la fin de l'exercice (quand le débit coronaire baisse prématurément par rapport à la dette d'oxygène - WAREMBOURG), Dans le cas de ROBINSON, et dans l'observation n° 2 de RAYNAUD, il existait des signes nets d'insuffisance coronarienne sur les tracés de base. GONIN et COLL, chez 13 patients, ont pratiqué 4 fois l'épreuve d'effort sur bicycle ergométrique, une fois une stimulation endoauriculaire et ont reproduit 3 fois la déformation ischémique commune, et 2 fois le sus décalage critique dont une fois chez un patient ayant déjà fait un infarctus, et l'autre chez un sujet qui a réalisé d'emblée un angor de PRINZMETAL. ROBINSON (1 cas) FORTUIN, SILVERMAN (cas n° 3), HANAZONO (cas n° 1) JALLUT - (2 cas) BOBBA (cas n° 2) signalent les mêmes faits.

Pour deux malades de CHERRIER et COLL. (observations n° 5 et .,) dont le tracé basal est normal, l'épreuve d'effort par le test de MASTER est positive sur le mode d'une grande onde de lésion et d'une tachycardie ventriculaire mais un électrocardiogramme en crise spontanée n'a pu être enregistré chez ces deux patients qui ne répondent donc pas auxcritères de définition.

Les autres test de provocation ont été rarement utilisé (hypoxie, CHERRIER cas n° 3). On ne voit pas au fond matière à s'étonner de la positivité de ces tests, quelque soit le type de réponse électrocardiographique, dans la mesure où beaucoup de ces angineux le sont aussi à l'effort. Il serait intéressant de pouvoir établir une corrélation plus précise sur ce point. A la vérité, il est difficile de légitimer les épreuves d'effort dans le cadre de ces angors, en raison du risque de troubles du rythme graves, et parce que leur valeur diagnostique, malgrè les observations citées plus haut, n'est pas établie. HILTGEN et COLL. ont éliminé du cadre des angors de PRINZMETAL les douleurs spontanées et prolongées chez les patients réagissant à l'épreuve d'effort par une lésion sous-épicardique tant que manque l'électrocardiogramme caractéristique en crise spontanée.

L'EVOLUTION

Nul doute que, d'une manière générale, l'angor de PRINZMETAL représente une forme sévère de l'angine de poitrine, ou, plus exactement, un moment à haut risque dans l'histoire d'une angine de poitrine.

Nous avons vu, en effet, que le passé de ces malades pouvait différer grandement. La comparaison de nos observations n° 1 et 5, par exemple, en fournit l'illustration. Il s'agit là d'un angor d'effort, ici d'un angor d'effort et spontané. Ailleurs les antécédents sont marqués par un infarctus du myocarde ayant laissé derrière lui des douleurs spontanées et /ou d'effort.

Tantôt les crises surveinnent de loin en loin, tantôt l'évolution de la maladie coronarienne a déjà procéde par poussées.

La diversité des aspects évolutifs se retrouve dans le devenir des patients après que le diagnostic ait été posé.

La crise d'angor de PRINZMETAL peut demeurer unique, comme chez notre malade n° 1, malgrè la surveillance électrocardiographique continue La maladie a par ailleurs évolué 2 ans de bout en bout sur le mode d'un angor d'effort exclusif qui s'est progressivement aggravé. Mais de la plupart des observations se dégage la notion de poussée évolutive caractérisée par la répétition de crises spontanées et souvent lorsque coexistent des douleurs d'effort, la détérioration de la capacité d'effort. La durée de cette poussée est variable, quelques jours parfois, le plus souvent quelques semaines, plus rarement l'angor spontané prend une allure chronique en restant pur, ou en émaillant une angine de poitrine commune.

On trouve aussi une grande diversité dans les modalités même de la poussée évolutive : quelques crises hebdomadaires, une deux crises quotidiennes tout peut se voir jusqu'aux états de mal les plus sévères.

Tantôt les crises se ressemblent toutes chez le même patient. Tantôt alternent des douleurs intenses avec signes neurologiques et troubles du rythme, et des douleurs brèves, mineures ou des équivalents.

Là, les tracés électrocardiographiques critiques montrent invariablement des déformations du type PRINZMETAL. Chez d'autres patients, celles-ci alternent avec des modifications ischémiques classiques.

Ces poussées aigues apparaissent comme des états instables comme une menace d'infarctus compliqué de troubles du rythme. De fait, malgré les efforts thérapeutiques, un infarctus du myocarde peut en marquer le dénoumement. .

On ne trouve pas d'opinion clairement exprimée sur ce point.

Certes, l'infarctus du myocarde, pour son onde T géante ou l'onde de Pardée des premières heures figure au diagnostic différentiel de l'angor de PRINZMETAL dont l'évocation vient de la régression rapide de cette dernière anomalie.

Par ailleurs, comme chez les malades de BOUVRAIN, ou de ROBINSON, ou de SILVERMAN,n°2, un infarctus du myocarde peut se constituer au cours ou au décours de la poussée angineuse (le 5ème jour, le 15ème jour, le 8ème jour d'hospitalisation) réalisant un accident individualisé cliniquement par la chronologie électrocardiographique particulière et par l'évolution des taux des enzymes sériques. La plupart des auteurs tracent donc une frontière nette entre les deux.

Or, notre patient n° 4 a bien inauguré une nécrose myocardique par des douleurs spontanées intenses,des syncopes, avec surélévation de R - ST, puis lésion sous-endocardique,fibrillation ventriculaire et finalement normalisation de l'état électrique alors que le taux des enzymes sériques dès le lendemain ne laisse aucun doute sur la réalité d'une lésion anatomique du myocarde et que les signes électriques en vont apparaitre progressivement les jours suivants.

HARDEL et Collaborateurs ont publié une observation semblable plus caricaturale d'ailleurs sur le plan de l'électrocardiogramme. ON doit en rapprocher ce que SALOMON et SHAPIRO ont décrit sous le nom "d"intermédiate phase" au cours de l'infarctus du myocarde, marquée par un retour transitoire de l'électrocardiogramme à la normale. PRINZMETAL avait admis l'éventualité d'une discrète ascension des transaminases, HILTGEN l'a éliminée.

Il ne semble donc pas que la frontière soit si nette. D'ailleurs, tous les auteurs s'accordent pour dénoncer l'angor de PRINZMETAL comme une menace d'infarctus, est-ce à dire qu'elle avorte toujours ? Si l'on retient l'hypoxie myocardique sinon comme un dogme, du moins comme la base physiopathologique de la crise angineuse et si l'on admet, avec tous les auteurs, que l'angor de PRINZMETAL répond à une ischémie transitoire mais particulièrement sévère, il est alors aisé de concevoir que de telles crises répétées puissent aboutir à des altérations cellulaires secondairement irreversibles. Il n'y a là que des degrés d'un même processus, et l'observation n° 6 de CHERRIER argumente en ce sens : la décision étant prise de ponter l'I. V. A., il apparait dès l'induction anesthésique la lésion sous-épicardique antéroseptale : le chirurgien découvre un ventricule violacé sur sa paroi antérieure et une artère beaucoup plus grêle que ne le laissait prévoir la coronarographie ; le pontage réalisé, le coeur reprend sa couleur normale et l'artère se distend, l'électrocardiogramme post-opératoire ne révèle qu'une petite séquelle de nécrose antéro-spetale.

Les analogies ne manquent pas avec d'autres faits de la pathologie artérielle en général, tels que les nécroses parcellaires des doigts chez les patients qui souffrent d'un syndrome de RAYNAUD.

Ce point nous paraissait devoir être mis en exergue tant les opinions sont catégoriques sur l'absence, dans l'évolution immédiate, de signes témoignant de l'infarctus du myocarde.

A court terme, la première poussée angineuse qui est l'occasion du diagnostic, peut connaitre d'autres dénouements aussi fâcheux : la mort du fait d'un trouble du rythme grave, bloc auriculo-ventriculaire complet évoluant jusqu'à l'arrêt cardiaque, fibrillation ventriculaire, mort parfois subite. Il faut noter ici, que la mise en place d'un entrainement électrosystolique en raison de la constatation de syncopes fréquentes par bloc auriculo-ventriculaire critique ne permet pas toujours d'éviter au patient une issue fatale lors d'une nouvelle crise, par déchéance myocardique anoxique (GIANELLY), fibrillation ventriculaire spontanée (CHERRIER).

Dans une majorité de cas, l'issue favorable de la poussée initiale disparition ou espacement des crises, permet de renvoyer le patient dans ses foyers : cette amélioration est parfois obtenue au prix d'une enchère thérapeutique en contraste de laquelle l'efficacité de l'association clomipranine - anxiolytique chez notre malade n° 6 mérite d'être remarquée.

Le pronostic, à plus long terme, est grévé des mêmes risques. Les chiffrer avec objectivité est actuellement très difficile . En effet, les évolutions spontanées ou sous traitement médical sont, de nos jours, devenues plus rares n e concernant que les patients "laissés pour compte" de la chirurgie des coronaires; ON ne peut que se référer aux anciennes observations quelques peu pénalisées, l'ensemble des moyens de surveillance de tels malades, et la thérapeutique pharmacologique ayant beaucoup évolué.

Par ailleurs, les durées d'observation sont très inégales.

Ainsi le pronostic est-il diversement apprécié.

Colligeant en 1968, 35 observations dont 17 détaillées, recueillies depuis la publication de PRINZMETAL, LESBRE estime que l'évolution est partagée également entre trois éventualités :amélioration, stabilisation, aggravation, cellec-i étant le fait de l'infarctus (15%) de l'insuffisance cardiaque (7%) ou de la mort subite (1 sur 4).

Selon PRINZMETAL, l'affection évolue dans un tiers des cas vers la mort subite, un tiers des cas vers l'infarctus (12 sur 33 observations), un tiers des cas vers la disparition des crises.

Dans la série des 17 observations de JOUVE, le pronostic apparait relativement favorable : 4 patients seulement ont fait un infarctus, sans drame d'ailleurs.

POGGI rapporte l'évolution en fonction des manifestations critiques. Sur 62 observations, 52 de la littérature, et 10 personnelles :

- 39 cas sans arythmie sévère dont dénombrés : il n'y a dans ce groupe que 2 décès dont aucun n'est survenu brutalement,
- dans les 23 cas avec arythmie sévère, il y a 13 décès dont 9 morts subites (5 de la série de POGGI sur 6 dont les poussées douloureuses se sont accompagnées de troubles du rythme grave

De ces chiffres, se dégage bien la notion que toute la gravité de l'angor de PRINZMETAL réside dans la crise elle-même et plus particulièrement dans les arythmies sévères qui peuvent apparaitre.

Il est difficile toutefois de prévoir le risque dans chaque cas particulier. Quelques exemples de longue durée d'observation sont là pour le rappeler, le plus remarquable étant certainement celui de GAOUIERE dont le patient a été suivi jusqu'à l'âge de 80 ans, soit 20 ans après la première poussée d'angor spontané, 20 ans pendant lesquels la vie du malade fut à peine troublée.

Il semble que, pour de tels sujets, la maladie coronarienne ne puisse s'exprimer seulement en termes de tuyaux bouchés.

Nous opposerons, enfin, à l'opinion de PRINZMETAL selon laquelle les douleurs angineuses disparaissent immédiatement et complètement quand une nécrose myocardique se constitue, les influences diverses et opposées que, cet accident a, en réalité, sur l'évolution, influence imprévisible.

Il faut d'abord tenir compte des angors spontanés qui apparaissent chez des patients ayant un antécédent d'infarctus (BOTTI, les 3 malades de RAYNAUD.. ce qui n'est pas rare. L'onde monophasique fugace a la même topographie que l'infarctus, aux exceptions près (QUILLET, observation n° 6, GILLILAN, une observation de JOUVE) et le délai entre les deux se compte en années, en mois ou en jours. Dans ce dernier cas il s'agit donc de douleurs angineuses spontanées apparues au cours de l'évolution d'un infarctus du myocarde, et possédant les attributs électrocardiographiques de l'angor de PRINZMETAL, augmentation de voltage de R, diminution de l'onde S, lésions sous-épicardique en dôme, auxquels s'ajoute ici la disparition momentanée de l'onde Q de nécrose.

A ce titre, l'observation n° 14 de JOUVE est exemplaire.

Quand un infarctus myocardique vient compliquer l'évolution d'un angor de PRINZMETAL, classiquement, il a la même topographie que les anomalies critiques, survient à bas bruit, et fait disparaitre les douleurs angineuses - ce qui n'est en rien particulier à cette forme d'angor : il est commun de constater la guérison apparente, d'un angor banal après un infarctus - mais il peut aussi ne laisser qu'un répit à l'angor spontané et BOTTI ainsi que GUAZZI rapportent même la fréquence et la sévérité accrues des crises après infarctus, chez trois malades.

On s'étonne que la pathogénie des troubles électriques habituellement proposée pour l'angor de PRINZMETAL ne prenne pas ces faits en compte, à savoir : l'apparition dans un tissu mort de grandes ondes R et d'une onde en dôme transitoire.

LE DIAGNOSTIC

Ainsi, le diagnostic de l'angor de PRINZMETAL reste à notre sens, inséparable de ses critères de définition :

- courant de lésion sous-épicardique
  contemporain de crises d'angor spontané

Si donc, on retrouve bien dans la somme des observations la plupart des éléments, pris un à un, du syndrome décrit par PRINZMETAL, la forme prise par la maladie chez tel ou tel sujet n'est le plus souvent qu'une lointaine ébauche de la forme typique.

JOUVE a déjà exprimé cette opinion.

Le diagnostic n'est pas possible sans électrocardiogramme en crise, même dans des cas pourtant suggestifs. Dans un groupe de 36 patients atteints de crises angineuses spontanées dont les tracés en crise ne révèlent que des modifications classiques, sous dénivellation et inversion de T, le même auteur compte 3 observations comportant des caractères cliniques évocateurs de l'angor de PRINZMETAL : horaire fixe, caractère cyclique...

A l'inverse, nous avons nettement l'impression qu'il suffirait du hasard d'une enregistrement en crise pour faire passer nombre d'angors communs, et à fortiori d'angors au repos, un jour ou l'autre dans le groupe des angors de PRINZMETAL.

Ce tracé critique est indispensable pour éliminer les névroses cardiaques, mais il faut ici une certaine prudence : notre patient n°3 , HEY... André, certainement névrosé, s'est plaint pendant 10 ans de douleurs diverses en particulier thoraciques dont il est possible que les tracés en crise n'auraient pas fait la preuve : et sur les nombreux électrocardiogrammes enregistrés ensuite, un seul a montré les modifications caractéristiques. Tous les autres étaient de type classique ou normaux.

Des crises de palpitations, associées à des douleurs angineuses spontanées, avec ou sans lipothymies ou syncopes doivent faire discuter l'angor fonctionnel des tachycardies paroxystiques classiquement évoqué sur l'antériorité des palpitations sur la douleur. Cette chronologie peut être difficile à établir, et, là aussi, l'électrocardiogramme est indispensable.

L'angor syncopal, même spontané, recouvre diverses éventualités : en particulier, CHICHE a illustré la possibilité d'une insuffisance vertébro-basilaire révélée par la chute de la performance, cardiaque contemporaine de l'ischémie myocardique, en dehors de tout trouble du rythme.

De façon générale, il n'y a pas d'autre critère qu'électrocardiographique pour reconnaitre l'angor de PRINZMETAL parmi les autres angors de repos;

Ni la clinique, ni l'évolution - ni même le type lésionnel - ne distinguent formellement la "forme particulière" de l'ensemble des angors de repos.

Les conclusions de LENEGRE et COLL. rapportées en préambule à propos de 195 observations d'angine de poitrine spontanée, nous semblent devoir constituer à ce sujet, une référence constante.

En 1971, MERIEL et COLL. ont étudié 100 observations d'angor au repos incluant 5 cas d'angor de PRINZMETAL : quoique les auteurs reconnaissent à ce dernier une individualité clinique incontestable,

- 62 fois l'angor au repos est pur de tout angor d'effort, et le plus souvent il ouvre la scène.
- dans 29% des cas les crises ont une durée supérieure à 15 minutes.
- sont plurihebdomadaires dans 17 % des cas,
- pluriquotidiennes dans 45% des cas,
- pendant la crise des troubles de la conscience ont été notés dans 22 cas, malaise diffus, lipothymies, syncopes, des troubles du rythme dans 25 cas, une chute tensionnelle dans 15 cas, dans 12 cas, nausées, vomissements, coliques abdominales, ballonnements sont associés à la douleur.
- sur 34 électrocardiogrammes percritiques, 18 fois est enregistré un trouble du rythme paroxystique, 7 fois majeur FA, flutter rythme jonctionnel, 8 fois un B.B.G. , 6 fois une accentuation de la flèche et 2 fois une diminution en dehors d'un bloc de branche transitoire.

Ajoutons dès maintenant que la coronarographie, pratiquée 22 fois par la méthode de SONES ou de NORDENSTROM (comprenant 2 cas d'angor de PRINZMETAL) a révélé :

- sur 66 artères coronaires, 33 sévèrement atteintes dont 15 sténoses serrées donnant un indice lésionnel de 1,4

- l'absence de circulation collatérale

- une bonne correspondance topographique entre la lésion artérielle dominante et l'expression électrique.

Dans le groupe de 62 cas d'angor au repos pur, le pourcentage d'infarctus est de 21 %, et d'exitus 13 %, encore les auteurs ont-ils exclu tous les sujets qui ont présenté les stigmates d'une nécrose myocardique dans les 15 jours suivant la crise initiale. Il n'a pourtant été enregistré chez ces sujets que des troubles de repolarisation classiques !

Enfin, si l'infarctus figure au diagnostic différentiel, l'évolution électrique, passées les premières heures, permet en règle la distinction : l'onde en dôme a disparu dans l'angor de PRINZMETAL, elle persiste dans l'infarctus tandis qu'apparait une onde Q.

Nous avons déjà débattu des rapports particuliers de l'angor de PRINZMETAL avec l'infarctus dans certains cas. Nous n'y revenons que pour souligner combien les limites en sont arbitraires, exclusivement basées sur un rapport temporel, au gré des auteurs. C'est ainsi que MERIEL ne retient que les cas où les signes électriques de nécrose sont apparus au delà du 15ème jour suivant la crise initiale, date à laquelle l'infarctus apparait : "davantage comme une complication évolutive de la crise d'angor spontané, que comme sa traduction initiale".

HILTGEN propose, semble-t-il le délai de 24 heures pour la régression de l'onde de PARDEE et l'absence d'onde Q.

A ce chapitre de diagnostic, on doit se demander quelle est ici la valeur des tests d'effort, question qui appelle la remarque suivante : que le but étant de faire apparaître l'anomalie électrocardiographique caractéristique, l'effort demandé doit être, par définition, maximum, quelque soit la méthodologie utilisée. C'est donc ici une loi de tout ou rien, le tout risquant fort, s'il est atteint, de dépasser son but diagnostique et d'aboutir à des troubles du rythme graves.

Autrement dit, encore, si la positivité des tests d'effort peut être obtenue pour des efforts sous-maximaux quand on en attend des modifications électriques classiques, ici la positivité de l'épreuve est sa limite même, une ischémie tellement intense que le coeur a déjà exprimé sa souffrance, sur un autre mode, avant d'atteindre ce seuil où le sujet s'écroule.

En pratique, il n'est guère recommandable de pratiquer ces épreuves, ou celles d'hypoxie contrôlée, si le diagnostic a pu être établi, dans le seul but d'apprécier la capacité d'effort. Quand le diagnostic reste incertain, mieux vaut un monitoring prolongé, en accordant dela valeur aux modifications électriques spontanées, même minimes.

Il est en tout cas, formellement établi que l'effort a pu reproduire les anomalies électrocardiographiques caractéristiques et que la survenue de modifications ischémiques communes ne sauraient évidemment exclure le diagnostic.

Mais le déclendement par l'effort, d'un sus-décalage lésionnel intense suffit-il à l'affirmer chez des coronariens présentant des crises spontanées . Le fait a été admis par quelques-us - singulier contre-pied des propositions de PRINZMETAL - S'il n'est pas fréquent d'observer des sus décalages de ST produits par l'effort (8 cas sur 150 pour SERRADIMIGNI, 7 sur 250 pour CAHEN) ce serait plutôt l'apanage des angors sévères, avec électrocardiogramme basal perturbé, index lésionnel élevé (FORTUIN). Rien ne dit que dans ce groupe de coronaropathies il n'y a pas quelques angors de PRINZMETAL chez lesquels l'occasion unique du diagnostic a été manquée. Spontanée ou d'effort, l'onde de lésion doit répondre à priori au même processus physiopathologique.

PHYSIOPATHOLOGIE

A - Les données de l'expérimentation animale -

Expérimentant sur des chiens à thorax ouvert, PRINZMETAL et Coll. constatent que la ligature d'une grosse branche coronaire détermine une aire centrale d'ischémie cyanotique au contact de laquelle une électrode épicardique enregistre au bout de 30 à 60 secondes une onde de lésion sous-épicardique avec onde R géante et disparition de l'onde S ; simultanément apparait un sous-décalage de ST dans les dérivations en miroir, tandis que la périphérie, de couleur pourpre, est le siège d'une ischémie moins sévère ; l'électrode épicardique y enregistre, de façon retardée, en 15 à 20 minutes, un sous décalage de ST sans modification de R.

Quant au bout de 30 minutes, on lève l'oblitération, les altérations électriques régressent, font place au sous-décalage de ST, qui revient ensuite à la ligne iso-électrique.

En liant, au contraire, une branche coronaire adjacente, qui irriguait la périphérie, celle-ci prend aussi une couleur cyanotique et dès la 30ème seconde on y enregistre à la surface épicardique une élévation de ST, là où il y avait sous-décalage.

La contre épreuve est réalisée à l'aide d'un montage où l'on peut contrôler indépendamment la perfusion des 2 brahches artérielles adjacentes.

Enfin, l'hypotension par hémorragie contrôlée, majore l'aire d'ischémie consécutive à la ligature d'une grosse branche coronaire, permet de recueillir sur une plus large surface une surélévation de ST, et reporte à distance le sous-décalage de ST.

En l'absence de ligature coronaire, l'hypotension artérielle hémorragique ne détermine qu'un sous-décalage concordant de ST avec ondes S profondes.

Il est ainsi démontré que le sus-décalage de ST répond à une ischémie myocardique localisée plus sévère que la dépression de ST et d'autant plus sévère que l'anomalie électrique est plus marquée, avec augmentation de l'amplitude de R.

Il s'agit là, pour PRINZMETAL, de deux modalités différentes de réponse électrique des cellules directement explorées par l'électrode épicardique. Divers travaux expérimentaux, des constatations cliniques, quelques arguments mathématiques, tendent à affirmer que la dépression de ST est ici primaire et n'est pas due à la résultante des vecteurs électriques liée à l'ischémie des couches sous-endocardiques, telle que l'affirme la théorie classique de l'électrogénèse du coeur. Le sous-décalage de ST correspond donc aussi à l'ischémie des couches sous épicardiques, mais une ischémie moins sévère, diffuse ou en ilôts, pour laquelle PRINZMETAL souligne le rôle de la circulation collatérale.

Ces modalités inverses de réponse électrique à des degrés différents d'ischémie sont liés à des gradients ioniques contraires entre le milieu extra-cellulaire et le milieu cellulaire. L'élévation du segment RT, l'augmentation transitoire de R, correspond à l'augmentation de la concentration extracellulaire en ions K + ou à la diminution des ions Na +, et vice versa pour la dépression de ST comme le vérifie la perfusion coronaire de solutés de concentration variable. La perfusion d'une solution glucosée majore aussi l'amplitude de R et provoque la régression ou la disparition de S.

Ces variations du potentiel membranaire sont attribuées ici à, l'ischémie transitoire, qui, sévère et localisée, induit une déplétion intracellulaire en glucose et K + et une augmentation de Na + intracellulaire. Mais elles se retrouvent dans des conditions cliniques ou expérimentales, non ischémiques.

En conclusion, PRINZMETAL, oppose expérimentalement deux types de réponse tissulaire à l'ischémie selon sa topographie et son degré :

- l'ischémie transitoire localisée et sévère qui détermine un sus -décalage de RT et de grandes ondes R. Ces dernières, ainsi que les troubles du rythme ventriculaire observés en fonction de la durée de la ligature extra-systoles, tachycardie, fibrillation - étant directement consécutives aux modifications du métabolisme et de l'activation de la paroi ventriculaire sous-jacente, tandis que les troubles de conduction auriculo-ventriculaires résultent du bloc ischémique fonctionnel des voies de conduction.
- l'ischémie légère, diffuse ou en ilôts, qui provoque un sous-décalage de ST primaire dans les dérivations épicardiques directes, comme l'ont confirmé des enregistrements épicardiques chez des angineux d'effort au cours d'opérations de Beck.

Sur l'analogie de ses résultats expérimentaux et des observations cliniques, PRINZMETAL suggère que la forme particulière d'angine de poitrine répond à une oblitération complète mais brève d'un tronc coronaire.

L'autopsie d'un de ses patients, les constatations anatomiques de SIEGEL et FIEL, HAUSNER et SHERF étayent cette argumentation en révélant une sténose athéromateuse serrée d'un gros tronc, Un spasme survenant sur une telle sténose lui parait alors pouvoir aisément déterminer une oblitération totale mais réversible de la coronaire pathologique.

Il admet toutefois que cette sténose, si elle joue le rôle essentiel, n'est pas nécessairement unique, et que ces oblitérations partielles proximales se rencontrent aussi bien dans les formes communes de l'angine de poitrine.

Aussi pense-t-il que la distinction fondamentale entre les 2 formes tient plus à des différences biochimiques profondes qu'à des lésions anatomiques particulières à chacune d'elles.

D'autres travaux expérimentaux ont apporté des précisions nouvelles, et souvent contradictoires.

En particulier, SCEBAT et COLL. ont réalisé une importante série de ligatures successives chez 56 chiens à thorax fermé (ce qui n'inverse pas l'onde T comme à thorax ouvert). Ils montrent que l'altération électrocardiographique la plus précoce (quelques secondes) est le sus-décalage de ST (72,3 %), isolé (31,9 %) ou associé à d'autres modifications (44,4 %) : maximum vers la 10ème minute, il régresse ensuite plus ou moins vite et parfois complètement, Il n'a pas été observé, sauf une seule fois sur 52 ligatures itératives, de sous-décalage direct comme PRINZMETAL en note à la périphérie des zones ischémiées.

Dans 33,8 % des ligatures, l'augmentation d'amplitude de T témoigne précocement de l'ischémie, le plus souvent associée au sus-décalage de ST, parfois isolée.

La fréquence cardiaque reste immuable, se ralentit ou s'accélère, sans relation avec la zone d'ischémie.

Les altérations initiales de la phase rapide du ventriculogramme sont fréquentes mais diverses et parfois indépendantes de tout décalage de ST.

- la durée de QRS augmente dans 44,3 % des ligatures sans qu'il y ait de relation avec la localisation aussi bien dans les ischémies postérieures ou latérales, qu'antérieures même si une ou plusieurs diagonales sont liées sans intéresser l'interventriculaire antérieure.

- l'augmentation de voltage de R par contre quoique inconstant (14,8%) se voit essentiellement dans les ischémies antérieures, mais il en est de même de la modification inverse, d'ailleurs plus fréquente (30,6 %).

- enfin, une onde Q peut apparaitre d'autant plus précocément que le nombre de ligatures déjà subies par l'animal est élevé.

Ont voit avec quelle méfiance il convient d'accepter des démonstrations de simple analogie extrapolant en clinique humaine des résultats d'expérimentation animale, d'ailleurs contradictoires.

Ceci concerne, en particulier, les modifications du complexe QRS, interprétées récemment en fonction des connaissances acquises sur les hémiblocs ventriculaires gauches à la suite des travaux de PRYOR et ceux de ROSENBAUM. Sur la base de l'ischémie par oblitération transitoire et brève et portant -

- sur le myocarde indifférencié

- sur les voies de conduction intra-ventriculaire dépendant du tronc considéré (branche droite du faisceau de His et rameau antéro-supérieur de la branche gauche pour l'interventriculaire antérieure, rameau postéro inférieur de la branche gauche pour la coronaire droite ou la circonflexe), CLEMENTY et CHOUSSAT expliquent la déviation axiale gauche par un hémibloc gauche antérieur (oblitération de l'interventriculaire antérieure) et la déviation axiale droite par hémibloc gauche postérieur. Le sus-décalage de ST résulterait de la somme des potentiels de la zone ischémiée et des zones saines voisines (la dépolarisation de la zone ischémiée, survenant, avec retard, alors que les zones voisines se repolarisent) tandis que l'onde S serait diminuée par la coïncidence de la dépolarisation retardée de la zone ischémique et de la fin de l'activation des zones saines opposées.

Finalement, il faut bien avouer que les théories, commodes, laissent des points obscurs dans l'électrogénèse des anomalies observées en clinique humaine :

- la survenue de ces dernières dans le territoire d'un ancien infarctus par exemple,
- l'alternance sous les mêmes électrodes des signes ischémiques
- la relative pauvreté vasculaire des couches sous-endocardiques du myocarde s'inscrit en faux contre la théorie de PRINZMETAL purement épicardique.
- une chute globale de la perfusion coronaire a reproduit le même sus-décalage de ST, caricatural et par surcroît, diffus (BARDIN, KARTUN et NORY).

B - LES DONNEES ANATOMIQUES -

Quelle que soit l'électrogénèse exacte des anomalies percritiques, l'angor de PRINZMETAL doit s'inscrire a priori dans le cadre de l'athérosclérose coronaire, d'une conception lésionnelle de l'angine de poitrine qui s'est affirmée depuis plus de 40 ans, tout en connaissant quelques exceptions.

Il est bon de rappeler ici les données anatomiques concernant l'ensemble des insuffisances coronariennes chroniques par athérosclérose (infarctus myocardique compris) telles qu'elles ressortent, par exemple, des statistiques très étoffées réunie par LENEGRE et FROMENT.

1 - Les occlusions coronariennes (oblitérations ou sténoses significatives, réduisant de plus de 50% la lumière vasculaire) intéressent

- un seul tronc dans 35% des cas,
- deux dans 31% des cas
- trois dans 19% des cas.

Elles sont multiples et diffuses dans 15% des cas.

2 - En règle, (60% des cas) elles sont limitées et localisées aux segments proximaux (les deux premiers centimètres) des troncs artériels, aux segments moyens dans 30% des cas.

3 - On trouve dans la majorité des coeurs d'angineux examinés (80%) une circulation collatérale de suppléance. La sévérité de ces lésions est évidente puisqu'elles ont abouti à la table d'autopsie, mais après une évolution parfois prolongée de la maladie.

Les vérifications anatomiques d'angor de PRINZMETAL, restent assez rares.

Outre l'observation de PRINZMETAL (dont l'un des patients avait ses 2 coronaires très scléreuses avec une sténose à 80% sur la coronaire droite) et celles anciennes, de SIEGEL et FIEL, de HAUSNER et SHERF, nous avons compté 11 nécropsies. Certaines viennent à l'appui de la théorie de PRINZMETAL en montrant des lésions subtotales plus ou moins localisées à un gros tronc :

- importante athéromatose ostiale prédominant sur la coronaire gauche (LESBRE, MERIEL, PERETZ).
- sténose serrée (LESBRE, RIZZON) ou thrombus frais sur sténose à 60% (SILVERMANN) sur l'interventriculaire antérieure

D'autres montrent un athérome très diffus : ainsi de 3 patients vérifiés par POGGI (avec sténose serrée proximale de 2 ou 3 troncs)

A l'inverse, CHICHE, chez un vieillard, n'a observé qu'une sténose de 30% de l'interventriculaire antérieure et GIANELLY de légères irrégularités avec IVA grêle et circonflexe courte.

Le premier type de lésion est volontiers noté chez des angineux décédés rapidement après le début des premières douleurs (quelques semaines à deux ans).

RIZZON signale un détail anatomique intéressant dans le cas qu'il rapporte : l'intégrité de la paroi artérielle immédiatement de part et d'autre d'une lésion sténosante mais très localisée à la fois dans le sens circonférentiel et longitudinal à quelques millimètres de l'origine de l'interventriculaire antérieure. Le spas me apparait donc possible. Mais en regard des données rassemblées chez le tout venant des angineux, ces quelques observations, ne permettent pas de conclusion solide quant à la spécificité lésionnelle des angors de PRINZMETAL.

C - LES ANGIOGRAPHIES CORONAIRES -

Depuis que l'angiographie coronaire a trouvé sa justification dans la mise au point des techniques de pontage aorto-coronaire, l'angor de PRINZMETAL est apparu devoir en être une indication idéale, dans une optique chirurgicale.

Le sujet s'est donc enrichi depuis peu de documents jusque là inconnus en même temps que le développement des centres de soins intensifs a permis de rassembler un plus grand nombre de cas. Plusieurs séries importantes ont été publiées : celle de HILTGEN et COLL. représentant en 1972 une sélection de 16 patients à partir d'une série consécutive de 1000 cinéangiographies coronaires sélectives, puis en 1973 de 25 coronarographies d'angor de PRINZMETAL,

- celle de CHERRIER et COLL. qui ont réalisé 6 angiographies coronaires (ces 6 cas n'ayant pas tous été authentifiés par un électrocardiogramme en crise spontanée).
- celle de GONIN et COLL. : 10 angiographies doronaires en 1972, 17 en 1973 recueillies en deux ans et demi.

Au total nous avons trouvé dans la littérature 5 coronarographies globales, 70 coronarographies sélectives.

Voici brièvement les résultats des angiographies coronaires globales :

- sténose subocclusive proximale monotronculaire (coronaire droite) :
  2 -(BOBBA, TOURNIAIRE)
- sténoses étagées (sur l'interventriculaire antérieure) : 1
  (RAYNAUD) en discordance avec l'électrocardiogramme
- réseau artériel grêle, irrégulier dans son ensemble mais perméable :
  2 (DORRA, GIANELLY).

Ce n'est pas le lieu ici de rappeler les techniques de coronarographie sélective. Elles ont été réalisées par la technique de SONES, pour la plupart, ou par voie fémorale percutanée, et remplissant en règle les conditions exigées de technique et de lecture. Toutefois, la précision des comptes rendus est variable et, pour certains, leurs résultats ne sont que cités globalement sans détail, mais c'eut été amoindrir l'information que les exclure.

Dans l'expérience, la plus importante, de HILTGEN et COLL. il n'a pas été observé de coronaire rigoureusement normale.

Sur 16 cas :

- 6 fois existe une sténose subtotale, supérieure à 80%, monotronculaire (interventriculaire antérieure : 5, coronaire droite : 1)

- 5 fois, une sténose sévère supérieure à 80%, s'associe à l'atteinte d'un autre tronc, sévère, ou au moins, significative (supérieure à 50%)

- chez les 2 patients les plus âgés, les trois troncs sont sévèrement touchés.

- 3 fois les sténoses uniques ou doubles ne sont pas significatives (inférieures à 50%)

Jamais les auteurs n'ont noté de discordance topographique entre l'électrocardiogramme et l'angiographie, ce qui n'explique pas le siège des anomalies électriques quand des sténoses égalent siègent sur 2 ou 3 troncs. L'absence de circulation de suppléance, la bonne qualité du lit artériel en aval des sténoses, la ventriculographie normale, ont réalisé, dans cette série, les conditions idéales d'un pontage aorto-coronaire.

L'angiographie a été accompagnée 6 fois par des modifications électrocardiographiques analogues en qualité et topographie à celles des crises spontanées - après l'injection de la coronaire gauche dans 2 cas où la droite était sténosée sévèrement avec sténose à 50% de l'interventriculaire antérieure, ou circonflexe, filiforme - en dehors de toute injection

- après injection de la coronaire sténosée dans 2 cas d'atteinte monotronculaire.

- après la fin de l'angiographie

L'apport au diagnostic que constitue les anomalies électriques tient au fait qu'on ne les rencontre pas ordinairement lors de l'angiographie coronaire sélective.

Enfin, les auteurs n'admettent qu'avec une extrême réserve le rôle éventuel d'un spasme. Ils n'ont observé que deux fois des variations angiographiques éphémères - dans un cas, variation du degré d'une sténose non significative, monotronculaire (coronaire droite), sans modification électrique

- dans l'autre,

variation de l'étendue d'une sténose monotronculaire (coronaire droite) avec modifications électriques.

Par ailleurs, ils n'ont observé que 20 fois ces aspects de spasme, sur 1000 coronarographies, sans jamais de lésion sous-épicardique du type PRINZMETAL.

Résumant en 1973, leur expérience cumulée de 25 angiographies coronaires, HILTGEN et COLL. dénombrent :

1°) une sténose significative monotronculaire 11
sur 2 troncs 6
sur 3 troncs 5

2°) une circulation de suppléance 1

3°) une hypokinésie ventriculaire gauche 7
akinésie 1

Les conditions de la sélection de cette importante série sont à souligner : sur 16 cas, non seulement l'angor est exclusivement spontané (sauf dans 3 cas où une brève période de douleurs d'effort a précédé l'installation de crises spontanées), mais surtout les douleurs sont d'installation récente, datant 12 fois sur 16 de moins de 4 mois (en moyenne 0,9 an) accompagnées 13 fois sur 16 de troubles du rythme grave, et leur fréquence conditionne une menace d'infarctus et une menace vitale.

En outre, ont été écartés de cette étude, les cas cliniquement suggestifs mais où manquait l'électrocardiogramme critique, ceux où la lésion sous-épicardique était minime, les crises qui ont donné lieu à une discrète ascension de transaminases, bien que caractéristiques, les cas, enfin, de lésion sous-épicardique à l'épreuve d'effort chez des patients ayant des douleurs spontanées et prolongées.

Ainsi dans le cadre de l'angor de PRINZMETAL ces cas s'individualisent par leur caractère récent, leur sélection homogène, leur pureté clinique - tout problème nosologique écarté - leur sévérité. L'angiogaphie coronaire a été réalisée chez eux en urgence ou semi-urgence.

Il est alors intéressant de remarquer que le profil lésionnel de l'angor de PRINZMETAL, tel qu'il est ici sélectionné, est le même que celui de l'angor spontané exclusif, comme le montre une publication des mêmes auteurs en, 1972, en accord avec d'autres. Ils constatent, en effet, dans cette forme, la distribution angiographique suivante des lésions;

- sténose proximale subtotale d'un tronc : 62,5% des cas
- sténose proximale subtotale de 2 troncs : 12,5% des cas
- sténose proximale subtotale de 3 troncs : 19% des cas

et par ailleurs , une corrélation entre le dégré des lésions et l'ancienneté des douleurs. Ainsi quand les douleurs datent de moins d'un an, on trouve, pour l'ensemble de ces angineux (100 cas sélectionnés sur 800 angiographies) :

- sténose subtotale de 3 troncs : 5%
- sténose subtotale de 2 troncs : 17%
- sténose subtotale d'1 tronc : 44%

proportion qui passe, pour des durées d'évolution supérieures à 5 ans à 37%, 26% et 32% respectivement.

Il n'est guère douteux, que la carte lésionnelle de cette série d'angor de PRINZMETAL, est liée en grande part, à la sélection de l'indication angiographique, à visée chirurgicale.

GONIN et Coll. dans leur première série de 10 angiographies d'angor de PRINZMETAL, mettent en évidence les mêmes faits plus caricaturaux encore, puisque 8 fois sur 10 il s'agit d'une sténose sévère monotronculaire et proximale (ce dernier terme pris au sens large). L'atteinte porte toujours sur le réseau dominant quand les circulations ne sont pas équilibrées. Les atteintes associées d'autres troncs ou en aval de la sténose ne sont pas significatives. Les auteurs insistent aussi sur l'absence de circulation de suppléance y compris dans un cas où l'angine de poitrine évolue depuis 7 ans. Dans 2 cas, un aspect angiographique de spasme a été observé à distance de l'extrémité de la sonde, et l'injection sélective a reproduit chez plusieurs patients la douleur et les modifications électriques caractéristiques.

Dans 2 cas sur 10 seulement, les lésions sont diffuses, sur les 3 troncs avec sténose subtotale ou occlusion de 2 troncs, chez 2 patients ayant un antécédent d'infarctus.

Résumant en 1973 leur expérience de 17 cas d'angor de PRINZMETAL ayant subi une coronarographie, GONIN et Coll. estiment :

- à 75% la fréquence d'une lésion proximale monotronculaire très sténosante, sans anastomose inter-coronarienne.

- à 5 sur 17 la fréquence d'un spasme au niveau proximal ou moyen du vaisseau, 2 fois sur réseau coronarographique normal.

Mac ALPIN (1970) dans ses 12 cas a toujours observé une lésion sténosante focale d'un gros tronc. En particulier les 5 femmes de sa série, qui toutes présentaient, les signes électrocardiographiques critiques en D2, D3 aVf, avaient, toutes, une sténose focale de la coronaire droite dominante.

Sa conviction est telle qu'il suggère à WHITING de réexaminer la coronarographie que celui-ci a jugé normale (il pose ainsi le problème des limites de l'interprétation de l'angiographie coronaire). Mais en 1973, Mac ALPIN nuance son avis.

Nous avons dénombré, enfin, 31 autres observations angiographiques de la forme particulière d'angine de poitrine (y compris celles de nos patients) dont la distribution lésionnelle est diverse

- sténose focale serrée, - monotronculaire : 9 (JALLUT n°2, BOBBA n° 2, SILVERMAN n°3, 4, 5, OLIVA n° 2, DHURANDAR, notre observation n° 3, CHENG)
  - atteignant 2 troncs : 3 (POGGI n° 9 et 10, notre observation n° 5)
- lésions disséminées sur le réseau coronaire gauche, grêle avec mauvais lit d'aval : 3 (BOBBA n° 1, CHERRIER n° 1 notre observation n° 6) CHERRIER, dans son observation n°7 note une très riche réseau de suppléance en aval d'une occlusion complète de l'IVA après 1° diagonale et 1° septale, associée à deux sténoses subtotales des branches postéro-latérales de la circonflexe
- lésions plus ou moins sténosantes mais diffuses atteignant 2 ou 3 troncs (CHERRIER n°4, JALLUT n° 1)
- angiogramme coronaire normal : 14 (BOBBA n° 4, CHENG (4 cas), FROMENT, MURAD, OLIVA, WHITING, GONIN (2 cas) COSBY (3 cas).

Il faudra bien s'attarder sur ces cas que CHENG a appelé "a variant of the variant".

D - LES ESSAIS PATHOGENIQUES -

A ce point de l'exposé, il est montré que l'angor de PRINZMETAL n'a pas d'unité anatomique. Toutefois, un certain nombre de caractères, non pas communs, mais les plus fréquents, peuvent être dégagés, dans les cas les plus purs.

1 - La présence de lésions sténosantes significatives ou même très serrées, focales, proximales (au sens large) de localisation assez souvent unique monotronculaire ou prédominant sur un tronc, quand d'autres sténoses, modestes atteignent les autres coronaires. Ceci ne distingue pas formellement la forme particulière du groupe des angors spontanés exclusifs par exemple.

2 - La concordance topographique entre la sténose dominante et le siège des anomalies électriques.

3 - l'absence d'anastomose intercoronarienne, même dans des cas d'évolution prolongée, caractère très original.

Dans cette situation, la plus favorable, pour l'esprit, les modifications électrocardiographiques éphémères si particulières ne peuvent a priori s'expliquer par des modifications organiques. Force est d'admettre l'intervention de facteurs fonctionnels réversibles.

Cette nécessité apparait évidente dans les cas, qui ne sont pas rares, où l'examen anatomique , ou les angiographies révèlent des sténoses multiples pluritronculaires étagées, banales ou rien ne vient indiquer a priori un territoire plus fragile.

Que dire alors de l'absence de lésion organique visible sur les films angiographiques ?

En regard des connaissances acquises dans la physiopathologie des crises d'angor commun, la compréhension de l'angor de PRINZMETAL n'a été marquée que de quelques jalons.

Il parait établi que dans l'angor dommun l'effort, l'émotion, les stress en général, provoquant une libération de catecholamines ont, sur lecoeur et la circulation coronaire, essentiellement pourvus de récepteurs β, des actions contradictoires :

- d'une part, la diminution des résistances artérielles coronaires même sur artères athéromateuses entraînant une certaine augmentation de débit.
- d'autre part, l'accélération du rythme cardiaque, l'augmentation de la tension intra-myocardique et de la vélocité de la contraction ventriculaire, accroissent coûteusement le travail métabolique du coeur. Le rendement de sa transformation en travail mécanique (apprécié par le produit de la PA moyenne par le temps systolique et la fréquence) diminue, travail mécanique qui tend à adapter le débit systémique. L'effet provoque un accroissement des résistances sur les vaisseaux périphériques.

Vient un effort où l'augmentation du débit coronaire, limité par des sténoses organiques ne suffit pas à l'accroissement nécessaire de la consommation d'oxygène : c'est la crise angineuse, accompagnée de ses manifestations électriques classiques liées à l'ischémie des couches myocardiques fragiles , les moins vascularisées, sous endocardiques, ou, pour PRINZMETAL, à celles de l'épicarde, si une circulation de suppléance s'est à la longue, développée.

Témoignent de l'hypoxie myocardique, la chute du matériel énergétique que constitue l'ATP, l'élévation du rapport NADH/NAD cytoplasmique, la production d'acide lactique par une glycolyse coûteuse, l'acidose, l'arrêt des "pompes" membranaires laissant fuir le potassium intracellulaire.

La chute rapide (et locale) de l'affinitié de l'hémoglobine pour l'02 (dont l'augmentation de la P50 du sinus coronaire comparée à celle du sang systématique donne un index) capable encore d'accroître le relargage tissulaire de l'02 ne suffit pas à compenser la consommation d'02 accrue si les lésions coronaires limitatives du débit sont importantes.

Dans l'angor commun donc, la présence de lésions athéromateuses sténosantes sévères suffit à expliquer l'inadaptation entre les besoins et l'apport.

On sait aussi que des manifestations angineuses typiques avec leurs signatures électriques classiques sont observées chez des sujets indemnes de lésions vasculaires, dont les coronarographies sont normales.

Ces faits, qui paraissent exceptionnels, se multiplient et ont reçu diverses explications qui ne s'excluent pas et constituent autant de vérités partielles :

- la première marquée de scepticisme est l'erreur d'interprétation de l'artériogramme coronaire qu'il est difficile d'attribuer aux équipes les plus chevronnées.
- les anomalies de la micro-circulation coronaire qui échappent à la lecture des meilleurs cinéangiographies mais ont été vérifiées dans des cas rares.
- une hémoglobine, anormale, au moins par ses propriétés fonctionnelles : une P50 élevée, donc une affinité basse pour l'oxygène (ce qui serait favorable au relargage du gaz au niveau des tissus) surtout une distorsion de la cinétique de dissociation de l'oxyhémoglobine accentuée par l'alcalose (hyperventilation) et l'effort.

Il est surtout difficile de dire si ce trouble est primaire ou secondaire au "stress", s'il est corrélé à la déviation de la glycolyse des hématies vers la voie de Rapoport et l'augmentation du 2.3. - DPG.

Il s'agit en règle de jeunes femmes, grandes fumeuses non hypoxémiques non polyglobuliques, Le trouble régresse à l'arrêt du tabagisme.

- une myocardique métabolique par déficit génétique d'enzymes mitochodriaux isoenzymes de la lacticodeshydrogenase) altérant les réactions d'oxygénation énergétique.
- le spasme sur coronaires saines revient aussi à l'honneur et semble bien avoir un rôle déterminant au moins dans certains cas particuliers (angor du dimache chez les ouvriers soumis à l'exposition industrielle à la nitroglycérine).

Le spasme mis à part, déjà invoqué par des auteurs anciens, la mise en cause d'anomalies biochimiques dans le déterminisme d'une angine de poitrine oblige à une révision des concepts, encourage la recherche pharmacologique et justifie de nouveaux travaux cliniques pour établir des corrélations utilisables en médecine pratique.

Il est trop tôt pour préciser leur importance par rapport à l'athérome coronarien. Pour certains centres américains, la fréquence de coronaires normales serait de 1 malade sur 3 atteints d'angine de poitrine d'effort. Qu'on songe à la publication récente de KEM et COLL. portant sur 200 cas, impensable il y a quelques années ! Nous noterons enfin que chez les patients qui ont abouti à l'examen anatomique, il s'agit en règle d'une pathologie du myocarde sous endocardique.

Le rappel de ces données concernant l'angine de poitrine commune fera mieux mesurer tout ce qu'on ignore de l'angor de PRINZMETAL.

Le profil lésionnel de l'ensemble des angors de PRINZMETAL, n'est pas assez spécifique pour constituer une explication sans équivoque des modifications électrocardiographiques (et encore moins de la survenue spontanée des crises)

C'est particulièrement évident dans les cas où coexistent angor de type PRINZMETAL et angor d'effort. En référence aux travaux expérimentaux déjà cités, on pourrait incriminer l'absence de circulation collatérale sur la majorité des angiogrammes coronaires qu'ils montrent des sténoses sévères ou l'absence de sténose significative.

Mais chez les sujets, indemnes d'angor de PRINZMETAL spontané, des auteurs (BOBBA, CAHEN, FORTUIN, et FRIESINGER, SERRADIMIGNI) ont observé une lésion sous épicardique à l'épreuve d'effort alors que les coronarographies ont objectivé chez plusieurs d'entre eux une circulation anastomotique bien développée en aval de lésions sévères.

Il semble donc, en admettant l'identité de modifications électrocardiographiques que l'absence de circulation collatérale "n'intervient pas dans le mécanisme intime du phénomène" comme COURTADON et COLL. le font remarquer Sur ce point on ne peut aller au delà des conclusions du travail expérimental de PRINZMETAL.

Un fait est formellement établi - mais son importance reste à préciser : c'est la réalité des spasmes et le lien de causalité entre sa survenue et la crise douloureuse avec son courant de lésion. Curieusement, les plus belles démonstrations en ont été faites sur des artères radiologiquement saines.

L'observation de FROMENT et COLL. est très intéressante à cet égard puisque la survenue répétitive d'un spasme sur la partie proximale de l'interventriculaire antérieure (en concordance parfaite avec la topographie antéroseptale des troubles électriques en crise spontanée) s'est révélée coïncider avec le trajet intramyocardique de l'artère dans son premier tiers. Ceci suggère une particularité anatomique segmentaire de la paroi artérielle.

Il faut en rapprocher la fréquence des ponts myocardiques (50 à 60% des coeurs examinés par POLACEK et ZECHMEISTER) sur le segment proximal de l'interventriculaire antérieure, on connait leur aspect systolique sur les angiographies et l'on sait aussi l'existence à leur niveau d'altérations structurales et biochimiques.

OLIVA aussi a parfaitement objectivé à plusieurs reprises l'existence d'un spasme sur la coronaire droite, sans lésion organique, spasme qui semble bien spontané puisque survenu chaque fois avant cathétérisme de l'orifice artériel et injection de produit de contraste, et visualisé seulement après son début clinique et électrique.

Mais au contraire de la précédente, cette observation a montré tantôt le caractère focal du spasme, tantôt son extension jusqu'aux branches artérielles distales, y compris l'artère du noeud d'Aschoff-Tawara susceptible, donc, d'expliquer le bloc complet per-critique. Enfin, l'auteur rapport deux faits qui recouvrent la vieille notion de terrain : - une hyperthyroïdie biologique objectivée par les dosages hormonaux.

- le traitement par méthyl DOPA - que recevait sa patiente en raison d'une hypertension artérielle récente - malgrè lequel Feigl, commentant cette observation, suggère que cette vasoconstriction intense pourrait être d'origine sympathique.

L'observation de DHURANDAR mérite aussi qu'on s'y arrête. Alors que la cinéangiographie, sur une coronaire droite légèrement irrégulière à l'état basal, n'a objectivé qu'un spasme mais réversible à l'extrémité du catheter ne laissant qu'une circulation distale très pauvre, le traitement médical et le pontage aorto-coronaire ont échoué à guérir l'angor : pourtant le pontage saphène était perméable, il n'y avait pas d'occlusion sur la coronaire droite ni d'infarctus. L'examen autopsique a révélé un épaississement fibro-musculaire de l'intima des coronaires et une sténose athéromateuse excentrée, à 75% , là où siégeait le spasme, (l'angiographie l'a donc ignoré).

Les auteurs pensent que leur patient est mort en fibrillation ventriculaire pendant une crise ischémique et que la récidive et le caractère étendu du spasme peut expliquer ici l'échec du pontage.

Il faut en rapprocher la fréquence des ponts myocardiques (50 à 60% des coeurs examinés par POLACEK et ZECHMEISTER) sur le segment proximal de l'interventriculaire antérieure, on connait leur aspect systolique sur les angiographies et l'on sait aussi l'existence à leur niveau d'altérations structurales et biochimiques.

OLIVA aussi a parfaitement objectivé à plusieurs reprises l'existence d'un spasme sur la coronaire droite, sans lésion organique, spasme qui semble bien spontané puisque survenu chaque fois avant cathétérisme de l'orifice artériel et injection de produit de contraste, et visualisé seulement après son début clinique et électrique.

Mais au contraire de la précédente, cette observation a montré tantôt le caractère focal du spasme, tantôt son extension jusqu'aux branches artérielles distales, y compris l'artère du noeud d'Aschoff-Tawara susceptible, donc, d'expliquer le bloc complet per-critique. Enfin, l'auteur rapport deux faits qui recouvrent la vieille notion de terrain : - une hyperthyroïdie biologique objectivée par les dosages hormonaux.

- le traitement par méthyl DOPA - que recevait sa patiente en raison d'une hypertension artérielle récente - malgrè lequel Feigl, commentant cette observation, suggère que cette vasoconstriction intense pourrait être d'origine sympathique.

L'observation de DHURANDAR mérite aussi qu'on s'y arrête. Alors que la cinéangiographie, sur une coronaire droite légèrement irrégulière à l'état basal, n'a objectivé qu'un spasme mais réversible à l'extrémité du catheter ne laissant qu'une circulation distale très pauvre, le traitement médical et le pontage aorto-coronaire ont échoué à guérir l'angor : pourtant le pontage saphène était perméable, il n'y avait pas d'occlusion sur la coronaire droite ni d'infarctus. L'examen autopsique a révélé un épaississement fibro-musculaire de l'intima des coronaires et une sténose athéromateuse excentrée, à 75% , là où siégeait le spasme, (l'angiographie l'a donc ignoré).

Les auteurs pensent que leur patient est mort en fibrillation ventriculaire pendant une crise ischémique et que la récidive et le caractère étendu du spasme peut expliquer ici l'échec du pontage.

CHENG a bien mis en évidence aussi le rôle déterminant d'un spasme sur la coronaire droite chez 2 sur 4 de ses patients dont la coronarographie est normale : spasme limité et proximal dans un cas, distal dans l'autre.

WHITING par contre n'a pu avancer aucune explication valable pour sa malade dont l'angiographie coronaire est normale. En particulier, courbe de dissociation de l'oxyhémoglobine, taux sanguin de CO et de 2 - 3 - DPG sont normaux. Il a été observé sous "pacing" générateur d'une crise une diminution de l'affinité de l'hémoglobine pour l'02 du sang coronaire, mais sans augmentation du DPG, ce qui est un simple processus d'adaptation à l'ischémie aigue et non le phénomène causal.

Le spasme a donc une réalité indiscutable et n'est d'ailleurs, pas une exclusivité de l'angor de PRINZMETAL ni des coronaires non athéromateuses. La pratique de la cinéangiographie coronaire l'a bien montré (50 fois sur les 1000 premiers examens de PROUDFIT et COLL. , 20 fois sur le même nombre de films de GUERMONPEZ et COLL.) souvent silencieux, siègeant en général sur les premiers centimètres de la coronaire droite, ces spasmes peuvent s'accompagner de douleur et d'altération électriques transitoires.

Dans l'angor type PRINZMETAL il parait être observé avec une fréquence particulière : (5 fois sur 17 coronarographies de GONIN et COLL.) focal ou étendu, sur artère sténosée (GONIN, HILTGEN, CHERRIER, DHURANDAR) ou sur artère non athéromateuse (CHENG, FROMENT, OLIVA). C'est, à notre connaissance le seul phénomène qui ait reçu démonstration de sa causalité dans la crise d'angor type PRINZMETAL. C'est, parfois, le seul qui puisse être invoqué.

COSBY, à propos de ses 3 cas aux angiographies coronaires normales, fait une revue de 50 observations de la littérature comparées à un nombre égal de syndromes prémonitoires. Il conclut à, la similitude des deux en ce qui concerne la fréquence des crises au repos, la sus-dénivellation de ST, la topographie, la négativité des tests d'effort et l'éventualité d'un infarctus, ce qui tendrait à mettre en cause le rôle de thromboses coronaires et leur lyse spontanée rapide, au moins pour les douleurs les plus prolongées, comme cela a été avancé dans certains cas d'infarctus du myocarde sans occlusion coronaire. Il faut en rapprocher l'opinion favorable que certains auteurs ont de l'Héparine, mais l'hypothèse n'a pas eu de vérification.

Lorsque spasme il y a, il reste à s'interroger sur son déterminisme. Est-ce une particularité fonctionnelle des parois des coronaires elles-mêmes ? Est-ce un caractère du "terrain" ?

Le travail d'HANAZONO et COLL. fournit sur ce point une explication intéressante.

Etudiant 3 patients, les auteurs remarquent en accord avec d'autres, que les crises sont immédiatement précédées d'une bradycardie et d'une chute de PA par rapport à la PA et à la fréquence cardiaque moyennes hors crise, contrairement à ce qu'on observe dans l'angor induit par l'effort ou l'émotion. C'est au moment où le taux de catecholamines circulantes est le plus bas que les crises apparaissent. Des dosages sériés d'Adrénaline et Noradrénaline, dans cette tranche de temps, révèlent une chute encore plus prononcée avant ou au début des crises.

Selon les auteurs, il y a relation de causalité entre la chute des amines sympathiques et le déclenchement de la crise d'angor type PRINZMETAL. La cessation brutale du tonus chronotrope et inotrope positif et de la coronarodilatation serait responsable d'une effondrement du débit coronaire. La crise d'angor qui en résulte induit une décharge adrénalinique qui rétablit la dilatation coronaire et les qualités fonctionnelles du myocarde - le débit systématique et coronaire. La crise cesse... et revient dès que le catabolisme des catécholamines les a fait disparaître.

Cette hypothèse serait en accord avec l'évolution cyclique parfois observée, avec la fixité de l'horaire chez certains patients en relation avec la chronobiologie propre à chaque sujet, et, plus généralement, avec l'horaire souvent nocturne des crises.

Divers travaux expérimentaux et cliniques tendent en effet à établir que les variations phasiques des grandeurs hémodynamiques - hypotension bradycardie - qui surviennent au cours du sommeil lent, relèvent d'une diminution de décharge sympathique et du renforcement de l'activité vagale. Paleur, sueurs, nausées, et vomissements susceptibles de survenir en l'absence de douleur, suggèrent aussi l'intervention de ce dernier mécanisme qui pourrait, enfin, participer à la génèse de certains troubles du rythme ne trouvant pas d'explication évidente dans la distribution des lésions coronaires sténosantes : bradycardie nodale, bloc sino-auriculaire et même extrasystoles et tachycardie ventriculaire permises par

la libération de pace-makers bas situés et des phénomènes de ré-entrée, en dehors de toute ischémie.

La complexité des inter-relations neuro-végétatives des effets vasculaires et métaboliques, des causes et des effets peut expliquer l'échec d'HANAZONO à reproduire la crise par les β bloquants - et non les sympaticomimétiques - attente logique dans son hypothèse.

Ces travaux n'ont pas eu semble-t-il de prolongement ni de confirmation et on peut leur opposer les résultats des études hémodynamiques que GUAZZI a faites dans 4 cas : - les crises ne sont pas précédées de variation de paramètres hémodynamiques intensifs ou extensifs interférant avec le travail ou la consommation d'oxygène du coeur.

- l'efficacité du propanolol à prévenir les crises s'est accompagnée d'une amélioration de la valeur fonctionnelle du myocarde à la fois basale et percritique.

Dans d'autres observations, le traitement par les β bloquants fut un échec.

En conclusion, l'angor de PRINZMETAL n'a pas encore trouvé de pathogénie satisfaisante pas plus qu'il n'a d'unité anatomique.

La diversité des circonstances et des facteurs mis en cause laisse à penser que le processus intime reste à déterminer.

Il est, en tout cas, évident que la forme particulière n'exprime pas seulement un vice de "plomberie", puisqu'une fois sur 5 l'angiographie ne montre pas d'athérome coronaire sténosant.

LE TRAITEMENT

Le traitement de l'Angor de PRINZMETAL se ressent de ces incertitudes physiopathologiques et des aléas de l'évolution : en l'état actuel des connaissances, il n'y a pas de conduite thérapeutique univoque et parfaitement satisfaisante.

Le traitement médical

Dès que le diagnostic est évoqué sur des traits cliniques très particuliers lorsqu'ils existent, ou qu'il est confirmé plus ou moins fortuitement par un électrocardiogramme, le malade doit être hospitalisé en service de soins intensifs. Ailleurs, c'est l'allure clinique aigue qui l'impose.

Là un monitoring permanent permet la confirmation du diagnostic, le dépistage et le traitement des troubles du rythme (qui ne posent pas de problème spécifique). La répétition de modifications électriques mineures non douloureuses doit mettre en éveil et faire craindre la survenue d'une crise intense et de ses complications rythmiques. Dans les cas où elle a déjà pu être notée, la fixité de l'horaire des crises peut inviter à une particulière vigilance à certains moments.

La sagesse voudrait que soit montée temporairement une sonde endocavitaire d'entraînement si l'on relève un antécédent de crise syncopale, et surtout si on envisage rapidement une angiographie coronaire. Toutefois, cette mesure n'est pas une garantie absolue : une fibrillation ventriculaire inopinée, un collapsus profond en l'absence de troubles du rythme peuvent survenir. Par ailleurs, le pace-maker empêchant la perte de conscience peut permettre le développement d'une douleur excruriante.

Lorsque manque le critère électrocardiographique du diagnostic, il ne semble pas opportun de le demander aux tests d'effort ou au "pacing" endoatrial. La valeur diagnostique des modifications électriques obtenues dans ces conditions n'est pas assurée, si l'on conserve la définition du syndrome. Il semble qu'un monitoring, même prolongé, soit ici préférable. Ces épreuves toutefois ont un intérêt théorique évident et peuvent contribuer à tracer un cadre nosologique plus précis.

Pour le fond, peu de praticiens ont résisté à la tentation de prescrire l'Héparine en période aigue - quoique sa justification ne soit pas évidente dans tous les cas - mais c'est un préalable à l'angiographie coronaire.

Les dérivés nitrés méritent toujours d'être tentés, et sont souvent remarquablement efficaces sur la crise, quelque soit leur mode d'action exact. Les formes aigues à crises subintrantes l'existence de douleurs très prolongées donnent les limites de cette efficacité (soit 50%).

La pharmacopée du sympathique a suscité des opinions divergentes.

Les inhibiteurs B adrénergiques se sont révélés parfois efficaces à prévenir la récidive des crises d'angor spontané. Pour GUAZZI, l'effet favorable du Propanodol dépend de la dose, variable pour chaque patient en fonction de l'absorption entérale et porte autant sur les modifications électrocardiographiques infracliniques, argument pour un effet pharmacologique réel, marqué aussi par une amélioration de la fonction ventriculaire.

Pour d'autres patients, les B bloquants sont un échec en particulier chez les angineux d'effort ainsi traités chez lesquels survient un angor de PRINZMETAL.

Dans la conception physiopathologique d'HANAZONO, l'injection intraveineuse de Propanolol doit même induire la crise. Le test en fait a échoué chez 2 patients, il est vrai avertis de la possibilité d'une crise et qui, de ce fait avaient une PA et une fréquence cardiaque nettement plus élevées qu'à l'ordonaire.

On sait qu'en réalité, la pharmacologie des B bloquants n'est pas simple. Elle doit être nuancée par la notion de sélectivité pour les récepteurs cardiaques ou ceux de la fibre lisse vasculaire, et par l'existence d'une activité intrinsèque B stimulante qui, associée à l'action B inhibitrice par compétition, permet de maintenir un tonus artificiel, donc une certaine sécurité sur la conduction et la compétence myocardique tout en soustrayant le coeur à l'action néfaste des catécholamines; L'épargne d'oxygène et la bradycardie sont aussi beaucoup moins prononcées.

Dans cette optique, l'alprénol serait ici le plus indiqué. FEIGL, admettant la vasoconstriction sympathique, propose au contraire, les α bloquants dont iln'y a pas eu d'essai thérapeutique.

Il faut remarquer que l'intervention vraisemblable d'un mécanisme sympathique dans l'angor de PRINZMETAL rend actuellement difficile le choix d'un antihypertenseur en cas d'hypertension artérielle associée.

Pour en revenir à la saine clinique, la fréquence de la pathologie intriquée à l'angor spontané invite à la rechercher et à la traiter.

La sphère digestive est particulièrement en cause : hernie hiatale ulcus, lithiase biliaire, ainsi que les états névrotiques (6 sur 16 patients de HILT GEN) qui peuvent justifier une action psychothérapeutique et pharmacologique spécifique.

La Clomipramine, à la dose quotidienne de 20 à 30 mg, efficace du jour au lendemain chez un de nos patients répond à cette intrication de facteurs. Les mécanismes d'action de cette drogue sont mal élucidés mais HIMBERT rapporte son efficacité remarquable dans 47 cas sur 59 de crises rebelles d'effort et spontanées, allant de pair avec une légère accélération de la fréquence cardiaque. Ce produit mériterait ici d'être plus largement utilisé. De même l'observation d'OLIVA pousse à la recherche systématique et fine d'une hyperthyroïdie même en l'absence de signes cliniques suggestifs. On sait, en effet, depuis HOLLANDER la précession sur ces derniers d'une hypersecretion préférentielle de triiodothyronine qui ne peut être dosée, malheureusement que par méthode radioimmunologique. Sur la foi d'une hypersecrétion de T3 purement biologique, OLIVA a traité avec succès sa patiente, par un antithyroïdien de synthèse.

Enfin, les mesures d'hygiène générale, arrêt du tabagisme, traitement d'une obésité sont toujours de mise, ainsi que l'éviction des facteurs déclenchants des crises.

A ce sujet, les crises nocturnes qui paraissent en rapport avec la phase de sommeil lent, non onirique, posent un problème thérapeutique. On sait, en effet, que les barbituriques et benzodiazépines couramment prescrits peuvent aggraver les troubles de cette phase du sommeil, en particulier les sommeils de type apneique, que régularisent au contraire (là encore) les imipraminiques.

On voit que le traitement médical de l'angor de PRINZMETAL n'est pas dépourvu de moyens qucique leur efficacité ne réponde pas toujours à des mécanismes clairement identifiés.

De ce fait, les indications n'ont pas obéi jusque là à un schéma bien établi. Tels quels, pourtant ils ont à leur actif nombre de succès probants dans lesquels la surveillance des formes aigues en service de soins intensifs tient une grande place.

Le traitement chirurgical -

La chirurgie des coronaires trouve, dans l'angor de PRINZMETA une indication logique quand le traitement médical échoue à faire cesser rapidement les crises dont chacune est une menace vitale par ses troubles du rythme, et quand l'angiographie visualise une ou deux sténoses subtotales proximales avec bon lit d'aval et ventriculographie normale.

C'est pour LENEGRE et COLL. L'indication idéale d'un pontage aorto-coronaire unique ou double.

Deux malades sur trois en seraient donc justiciables a priori si l'on ne prend en compte que le type lésionnel.

En fait, l'indication clinique a été étendue pour des patients ne présentant qu'une stánose coronaire modeste ou même dont le réseau coronarographique était apparemment normal, mais avec des aspects de spasmes importants (GONIN, FROMENT), L'indication s'est élargie aussi, à l'autre bout de l'échelle des lésions, au prix, pour certains patients, de pontages doubles ou, quand la circulation ou périphérique est peu ou pas utilisable, en raison de lésions étendues, d'endartériectomie associée au pontage pour la coronaire droite, d'implant de VINEBERG antérieur pour l'interventriculaire, de résections de plaques akinétiques.

Il y a des limites raisonnables de cette chirurgie quant à la difficulté d'exécution, face aux chances de réussite, à l'âge du patient, à ses tares éventuellement associées; Mais il semble qu'on s'achemine vers une indication essentiellement clinique : l'échec du traitement médical à contrôler un angor spontané compliqué de troubles du rythme graves.

C'est dire que la décision d'angiographie coronaire est surtout prise dans une atmosphère de semi-urgence, 12 fois sur 16 pour LENEGRE et COLL Ellene doit être réalisée qu'après avoir réuni les conditions techniques d'un éventuel pontage aorto-coronaire - LENEGRE et COLL -

L'indication maje ure de cette thérapeutique chirurgicale est surtout la qualité de ses résultats (LENEGRE et COLL). Dans l'immédiat les douleurs disparaissent et les troubles du rythme cessent. Ce fut toujours le cas chez les 15 patients de GONIN qui ont subi un pontage (totalisant 20 greffons veineux et un pontage artère mammaire interne dur l'I. V. A.).

Toutefois, il faut compter également avec les risques opératoires au sens large.

Chiffrée de 2 à 6% (des pontages simples de la coronaire droite aux pontages doubles) la mortalité opératoire semble ici nettement plus élevée. Dans l'expérience de l'Hôpital BROUSSAIS, et de l'Hôpital BOUCICAUT, rapportée par GUERMONPREZ aux entretiens de Genève, la chirurgie de revascularisation, dans les syndromes de menace d'infarctus en général et l'angor de PRINZMETAL en particulier, connait plus d'un échec - décès et infarctus - sur 4 pontages. Dans la série de 27 angors de PRINZMETAL des mêmes auteurs, ces échecs se répartissent ainsi :

sur 17 patients opérés (13 pontages simples, 4 doubles)

3 décès : per opératoire (dissection aortique)
au 2ème jour (syndrome hémorragique)
à la 6ème semaine (septicémie, hématome rétro-péritonéal)

3 infarctus post opératoires

Le choix du moment de l'intervention demeure donc un problème non résolu.

L'avenir des pontages aorto-coronariens reste encore grevé du risque de maladie du greffon. Les estimations faites pour d'autres formes d'angor peuvent a priori s'appliquer ici. Les chiffres sont divers : les pourcentages d'oblitération atteignent 30% au cours de la première année pour certains, délai au delà duquel la prolifération tissulaire intimale semble se stabiliser.

Toutefois pour MIKAELOFF cette sténose diffuse du greffon est avant tout liée à une mauvaise évacuation du lit d''aval. On peut donc penser que les formes chirurgicales idéales de l'angor de PRINZMETAL (sténoses proximales avec bon lit d'aval) ont un meilleur pronostic lointain que le tout venant des pontages.

Certes, le contrôle coronarographique des pontages pratiqués par GONIN et COLL. entre le 3ème et le 5ème mois a montré la perméabilité de 18 pontages sur 20 mois les quelques séries chirurgicales actuellement publiées ne permettent pas d'être formel sur ce point.

Enfin, même assuré de la perméabilité du pontage, il faut compter avec la récidive de complications rythmiques parfois mortelles. L'observation de DHURANDAR illustre cette éventualité qui évoque la récidive d'un spasme intense du lit artériel en aval du pontage. Le fait mérite réflexion.

Car l'indication de pontage n'apparait finalement logique et idéale qu'au vu de l'angiographie coronaire. Elle le serait si la sténose coronaire était le facteur nécessaire et suffisant à l'ischémie paroxystique spontanée, comme elle l'est dans l'angor d'effort.

Or il est curieux de constater comme l'association d'un angor d'effort et le degré de sévérité de celuieci ont peu compté dans l'indication chirurgicale, peut-être en raison de la sélection des séries chirurgicales et d'une certaine précocité de l'indication de pontage par rapport au début de la maladie.

Il est possible que le succès de la chirurgie de revascularisation dans l'angor de PRINZMETAL réponde parfois à un mécanisme plus complexe que le rétablissement d'un débit coronaire.

La dénervation d'ARNULF pourrait peut-être être associée ici systématiquement à la greffe aorto-coronaire.

On voit combien il est difficile de dégager les principes d'une thérapeutique rationnelle de l'angor de PRINZMETAL. Malgrè les succès publiés ce n'est pas sans arrière pensée qu'on proposera un pontage après avoir pesé les facteurs de risque et ceux du succès, dont, évidemment, le profil lésionnel.

CONCLUSION

Le forme particulière d'angine de poitrine décrite par PRINZMETAL et COLL. en 1959, conserve une originalité certaine qui tient à la survenue, au cours d'une douleur spontanée de manifestations électriques très particulières, à l'opposé de celles qu'on observe dans l'angor d'effort commun unelésion sous épicardique éphémère, souvent des modifications du complexe rapide et des troubles du rythme de toute nature constituant une menace vitale.

Ces deux critères, cliniques et électrocardiographiques sont nécessaires et suffisants à sa définition et à son diagnostic.

On ne peut toujours, en effet, loin de là, lui rattacher le tableau clinique singulier et stéréotypé qui, pour PRINZMETAL, permettait à lui seul le diagnostic.

Toutes les formes évolutives sont connues, de la crise unique à l'état de mal angineux ; la précession, l'association la survenue ultérieure d'un angor d''effort sont fréquents, il n'est pas exceptionnel de relever un antécédent d'infarctus du myocarde, chaque crise étant elle-même une menace d'infarctus.

C'est dire avec Mac ALPIN, que toutes les formes de passage existent entre l'angine de poitrine d'effort classique d'un côté, la forme particulière dans sa variété la plus pure, de l'autre.

Autrement dit, encore, nous somme tentés de rétrécir, l'angor de PRINZMETAL aux dimensions de la crise elle-même, phénomène unique en pathologie dont la compréhension physiopathologique éclairerait sans doute bien d'autres aspects de la cardiologie.

Dès lors, il serait d'un grand intérêt de poursuivre par une méthode statistique valable, l'établissement de corrélations entre l'aspect clinique et le profil lésionnel angiographique.

A l'évidence, en effet, si l'angine de poitrine en général, l'angor de PRINZMETAL en particulier, répondent dans la majorité des cas à l'athérosclérose coronaire, l'existence de lésions coronaires organiques même un peu spéciales (sténoses sévères proximales avec bon lit d'aval) ne peut rendre compte à elle seule de la forme particulière, a fortiori, l'absence de lésion sténosante.

- La constatation de spasmes coronaires sur les cinéangiographies, responsables de crises en tout point identiques aux crises spontanées.
- la mise en évidence par HANAZONO d'une chute précritique du taux des catecholamines circulantes constituent déjà une approche du mécanisme de la crise.

Il est donc attuellement difficile de poser les principes d'une thérapeutique logique.

Toutefois, le pontage aorto-coronaire représente certainement à l'heure actuelle, le traitement qui a fait le mieux la preuve de son efficacité, qui trouve ici les meilleures chances du succès quant au pronostic vital (fonction ventriculaire gauche) et au résultat fonctionnel (bon lit d'aval) et dont la mortalité post-opératoire précoce diminue d'ailleurs à mesure que croît l'expérience chirurgicale.

Si bien qu'en pratique, au delà des controverses nosologiques et physio-pathologiques, la constatation d'une grande onde monophasique résolutive impose une observation clinique, enzymologique et électrique en Unité de soins intensifs , le traitement par l'héparine et, si un trouble du rythme grave s'est déjà manifesté, la mise en place d'une sonde d'entraînement endocavitaire.

L'évolution des 24 ou 48 premières heures témoignera parfois d'un infarctus, à traiter comme tel.

S'il n'apparait ni onde de nécrose ni élévation des enzymes une ciné-angiographie coronaire doit être envisagée, et réalisée toutes les conditions techniques d'une dérivation aorto-coronaire, étant réunies : elle montrera 2 fois sur 3 des lésions pontales.

Le choix de sa date, son degré d'urgence, demeure un problème délicat en raison du risque coronarographique et opératoire élevé en période aigue : il parait raisonnable de tenir compte de l'efficacité immédiate du traitement médical pour en décider.

BIBLIOGRAPHIE

1 - ATYPICAL ANGINA

Br. Med. J., 1971, 1, 62

2 - CORONARY-ARTERY SPASM

Correspondance de WHITE (P.D.) et OLIVA (P.B.)

New Eng. J. MED; 1973, 288, 25, 1355

3 - NOCTURNAL ANGINA

(Résumé de Symposium de Tokyo)

Lancet, 1972, 1, 732

4 - VARIANT ANGINA WITH NORMAL CORONARY ARTERIOGRAM

Lancet, 1970, 760, 1328 - 29

5 - AISNER (M.)

Editorial : angina pectoris

New Eng. J. Med., 1970, 282, 746

6 - ALTIERI (S.)

La forma variante di angina pectoris (Rassegna della letteratura contributo casistico ; unquadramento nosologico ; prospettive fisiopatogenetiche)

Minerva Cardio angiol. 1972, 20, 239 - 257

7 - AMICHOT (J.L.), JOUVE (A.)

Une forme inhabituelle d'angor spontané ; l'angor dit de PRINZMETAL

Méd. Hyg. 1970, 28, 921, 984 - 987

8 - ANDRISANI (M.)

Nocturnal angina pectoris

J A M A, 1969, 208, 1, 152

9 - AUZE PY (Ph.) LOCKHART (A.), HIMBERT (J.), GERBAUX (A.), LENEGRE (J.)

L'angine de poitrine spontanée. Etude clinique et électrique de 195 observations de crises brèves

Bull. Mém. Soc. Med. Hôp. Paris, 1962, 113, 9, 209 - 220

10 - BARDIN, KARTUN, NORY

Collapsus grave, avec onde monophasique transitoire, chez un coronarien, après injection intra-musculaire de bromure de tétra ethylammonium

Soc. Fr. Cardiol. 19 Décembre 1948

11 - BASSET (A.), LIOZON (F.), GOUDOUD (J.C.), MARSAUD (G.), MEYNIER (J.C.), MONASSIER (J.D.)

L'angor de Prinzmetal

Journal des Agrégés, 1970, 3,5, 305 - 309

12 - BAYES DE LUNA (A.), BORRAS TORTADA (J.), GAUSI GENE (C.)

Angina de pecho invertida (A proposito de dos casos)

Rev. Esp. Cardiol., 1971, 24, 305 - 310

13 - BENAIM (R.), SEBAN (C.), TARRADE (T.), CALVO (G.), CHICHE (P.),

Angor de Prinzmetal chez un homme de 87 ans. Etude anatomique.

Soc. Fr. Cardiol. , 10 Octobre 1973

14 - BLANC (G.)

Rythme extrasystolique au cours d'une crise d'angor Particularités du tracé

Arch. Mal. Coeur, 1951, 44, 846

15 - BOBBA (P.), DIGUGLIELMO (L.), MONTEMARTINI (C.), VECCHIO (C.),

L'importanza del l'indagine coronarografica nell' angina di Prinzmetal

Boll. Soc. Ital. Card. 1971, 16, 549

16 - BOBBA (P.), VECCHIO (C.), DI GUGLIELMO (L.)
Modicazioni eggrafiche transitori tipo "variant angina" di Prinzmetal indotte de prova da sforzo.
Cardiol. Prat. , 1971, 22 , 337 - 348

17 - BOBBA (P.), DI GUGLIELMO (L;), VECCHIO (C.), MONTEMARTINI (C.)
Coronarographie patterns in Prinzmetal 's variant angina
Acta. Cardiol. 1971, 26 , 568-580

18 - BOTTI (R.E.)
A variant form of angina pectoris with recurrent transient complete heart block.
Amer. J. Cardiol. 1966, 17, 443 - 446

19 - BOUVRAIN (Y.), FORTIN (P.), COUMET (Ph.)
Modifications inhabituelles de l'électrocardiogramme au cours des crises d'angine de poitrine spontanées de décubitus : onde en dôme géante, bloc auriculo-ventriculaire fugace et modifications de l'auriculogramme.
Arch. Mal. Coeur, 1963, 56 , 961-969

20 - BROQUIE (G.)
L'angor de Prinzmetal
Gaz. Méd. 1971, 78 , 3, 327-332

21 - BROUSTET (P.)
Grande onde coronarienne transitoire au cours d'une crise angineuse
Arch. Mal. Coeur, 1948, 41 , 767

22 - BROW (G.R.) , HOLMAN (D.V.)
Electrocardiographie study during a paroxysm of angina pectoris
Amer. Heart. J., 1933, 9 , 259-264

23 - BRUNEL (J.C.)
Contribution à l'étude de l'angor spontané décrit par PRINZMETAL
Thèse, Marseille, 1968

24 - CAHEN (P.), DELAYE (J.), DEPOUILLY (J.), GONIN (A.), FROMENT (R.)
Electrocardiogramme d'effort. Corrélations avec les données de l'artériographie coronaire.
Dan s l'électrocardiogramme d'effort.
Labaz. Ed. 1971

25 - CALZAVARA (G.), LUSIANI (G.B.), SARACENI (G.)
Contributo clinico alla conoscenza della "variant form" di angina pectoris (descrizione di 4 casi).
Foli Cardiol. (Milano), 1966, 25, 283 - 301

26 - CASAMAYOR DEL CACHO (M.), AGUADO-BORRUEY (J.M.), GUEVARA RAMIREZ (L.), GARCIA DOMINGUEZ (L.) PISACA MARQUEZ (J.C.)
Angor de Prinzmetal con evolucion hacia un infarcto de miocardio.
Rev. Esp. Cardiol., 1971, 24, 107 - 113

27 - CHENG (T.O.), BASHOUR (T.), KELSER (G.A.)
Variant angina of Prinzmetal with normal coronary artériograms : a variant of the variant
Circulation, 1973, 47, 476 - 485

28 - CHERRIER (F.), CUILLIERE (M.), DODINOT (B.), HUA (G.)
Angor de Prinzmetal ; aspects coronarographiques, considérations thérapeutiques
A propos de 7 observations
Arch. Mal Coeur, 1973, 66, 579 - 592

29 - CHICHE (P.)
Syncopes et insuffisance circulatoire cérébrale au cours de l'ischémie myocardique (17 cas d'angine de poitrine syncopale)
Nouv. Presse Méd. 1972, 1, 43, 2883 - 2887

30 - CLEMENTY (J.), CHOUSSAT (A.)
L'électrocardiogramme du mois : à propos d'un cas d'angor de Prinzmetal
Bordeaux Médical, 1972, 8, 961-964

31 - COSBY (R.S.), GIDDINGS (J.A.), SEE (J.R.), MAYO (M.)
Variant angina
Chest. 1971, 60, 292
(abstracts, 37 th annual meeting, Américan College of Chest Physicians)

32 - COURTADON (M.), JOURDE (M.), ALIX (B.), BRIVADY (A.), VIALLET (J.F.), JALLUT (H.)
Modifications électrocardiographiques de type "Prinzmetal" provoquées par épreuve d'effort.
A propos de 2 cas.
Coeur 1973, IV, 6, 729 - 741

33 - CRISTINI (M.)
Sulla cosidetta "variant form" di angina pectoris
Cuore e circol., 1961, 45, 229

34 - CRISTINI (M.)
Il significato e l'importanza delle "variant form" di angina pectoris neirignardi del problema, etio-patogenetico dell ' infarcto miocardico.
Cardiol . Prat., 1966, 17, 295 - 313

35 - DEGEORGES
Les angors atypiques
Med. Int. , 1969, 4, 6-7, 495-503

36 - DEMANY (M.A.), TAMBE (A), ZIMMERMAN (H.A.)
Coronary arterial spasm
Dis, Chest, 1968, 53, 6, 714, 721

37 - DHURANDAR (R.W.), WATT (D.L.), SIVER (M.D.)
Prinzmetal 's variant form angina with arteriographic évidence of coronary arterial spasm
Amer. J. Cardiol. 1972, 30, 902-905

38 - DORRA (M.), WAYNBERGER (M.), NEZRY (R.), SLAMA (R.)
A propos d'une observation d'angor dit de Prinzmetal à forme syncopale (Etude coronarographique)
Arch. Mal. Coeur, 1968, 61, 1043 - 1053

39 - DOWLING (C.), HELLERSTEIN (H.)
Factors influencing the T wave of the electrocardiogram effects of drinking iced water
Am; Heart. I., 1951, 41, 58

40 - EKMEKCI (A.), TOYOSHIMA (H.), KWOCZYNSKI (J.), NAGAYA (T.) PRINZMETAL (M.)
Angina pectoris - V - giant R and receeding S wawe in myocardial ischemia and certain non ischemic conditions
Amer. J. Cardiol. 1961, 7, 521
VI - clinical and experimental difference between ischemia with ST elevation and ST depression
Amer. J. Cardiol. 1961, 7, 412

41 - ELIOT (R.S.), BRATT (G.)
The paradox of myocardial ischemia and necrosis: in young women with normal coronary, arteriograms : relation to abnormal hemoglobin oxygen dissociation
Amer. J. Cardiol., 1969, 23, 633-638

42 - ELIOT (R.S.), MIZUKAMI (H.)
Oxygen affinity of hemoglobin in persons with acute myocardial and in smokers
Circulation , 1966, 34 , 331 - 336

43 - ELIOT (R.S.), SALHANY (J.M.)
Variant angina pectoris
New. Eng. J.Med. 1970, 282 , 1491 - 92

44 - FINARDI G.), VENCO (A.), FOGARI (R.)
Rilievi cinetocardiografici in un caso di angina de Prinzmetal studiato anche coronarograficamente
Giorn. It. Card. 1971, 1, 244

45 - FORTUIN(N.J.), FRIESINGER (G.C.)
Exercise induced ST segement elevation
Am. J. Med., 1970, 49, 459 - 464

46 - FRANCA (F.), FORTUNATO(F.)
Caso di angina tipo Prinzmetal in destrocardia
Min. Med. Giul. 1965, 5, 189

47 - FRIEDBERG (C.K.), (traduit sous la direction de N. GOFSTEIN)
Maladies du coeur
3e ed., tome II
Ed. Maloine, PARIS, 1969

48 - FROMENT(R.), GONIN (A.,) GALLAVARDIN (L.), CAHEN (D.),
PERRIN (A.), HAYOTTE (A.),
Formes anatomiques et coliniques des oblitérations coronariennes, leurs conditions actuelles de traitement
Rapport au 30° congrès français de Médecine (Alger)
Masson. Ed., Paris, 1965

49 - FROMENT (R.), NORMAND (J.), AMIEL (L?), et coll.
Angine de poitrine type Prinzmetal
Coronaires perméables mais spasme de
l'interventriculaire antérieure en cours de crise.
Arch. Mal. Coeur, 1973, 66, 6, 755 - 761

50 - GATTO (E.), MENOZZI (P.G.)
Contributo alla conoscenza dell ' angina variante
di Prinzmetal
Arch. E. Mavagliano, 1961, 17, 1213

51 - GAQUIERE (A.), QUILLET (J.F.)
Evolution au long cours d'un angor de Prinzmetal
(observation suivie pendant 20 ans)
Arch. Mal. Coeur, 1971, 64, 446

52 - GIANELLY (R.), MUGLER (F.), HARRISON (D.C.)
Prinzmetal's variant of angina pectoris with only
slight coronary atherosclerosis
Calif. Med. 1968, 108, 129 - 132

53 - GILLILAN (R.E.), HAWLEY (R.R.), WARBASSE (J.L.)
Second degree heart block occuring in a patient with Prinzmetal's variant angina
Amer. Heart J., 1969, 77, 380-382

54 - GIORGETTI (C.), CHIESA (F.)
Aspetti di pseudo necrosi del miocardio
Cardiol. Pratica, 1963, 14, 318

55 - GONIN (A.), BERTHOU (J.D.), DELAYE (J.), ROQUES (J.C.), TOUBOUL (P.), JANIN (A.)
Angor de Prinzmetal : apports de la coronarographie et discussion de la chirurgie de revascularisation (à propos de 13 cas comportant 10 coronarographies sélectives et 9 pontages aortocoronariens).
Arch. Mal. Coeur, 1973, 66, 571-578

56 - GONIN (A.), BERTHOU (J.), MALIDJI (A.), DELAYE (J.)
L'angor de Prinzmetal
Conc. Med. 1973, 95, 45, 6617 - 6630

57 - GONIN (A.), DELAYE, (J.), AMIEL (M.)
L'athérosclérose coronarienne tronculaire anginogène ; apport de la coronarographie
Arch. Mal. Coeur, 1971, 64, 957-71

58 - GUAZZI (M.), FIORENTINI (C.), POLESE (A.), MAGRINI (F)
Continuous electrocardiographic recording in Prinzmetal's variant angina pectoris
A report of four cases.
Brit. Heart. J., 1970, 32, 5, 611-616

59 - GUAZZI (M.), POLESE (A.), FIORENTINI (C.), MAGRINI (F.), BARTORELLI (C.)
Left ventricular performance and related haemodynamic changes in Prinzmetal's variant angina pectoris
Brit. Heart. J., 1971, 33, 84-94

60 - GUBBAY (E.R.)

Prinzmetal's variant angina

Canad. Med. Ass. J., 1960, 83 - 164 - 166

61 - GUERMONPREZ (J.L.), HILTGEN (M.), FOUCHARD (J.), VASILE (N.), ECOIFFIER (J.), MAURICE (P.)

L'angor de "Prinzmetal". Aspects coronarographiques et chirurgicaux. A propos de 16 cas, dont 13 opérés

J. Radiol. Electrol. 1972, 53, n°8-9, 623-626

62 - HAIAT (R.), BERKMANN (M), CHICHE (P.)

Les ondes Q ischémiques

15 observations

New. Presse Med. , 1972, 1, 1893-1897

63 - HANAZONO (N.), SHIMOYAMA (S.), ANDO (Y).

A consideration on the mecanism of development of the variant form on angina pectoris

Jap. Heart J, 1970, 11, 243 - 257

64 - HARDEL (M.), BAJOLET (A.), GUERIN (R.), ELEARTS (J.), GERARD (J.)

Angor de Prinzmetal

a propos d'un cas compliqué d'infarctus du myocarde

Arch. Mal. Coeur, 1969, 62, 9, 1267-1274

65 - HILAL (H.), MASSUMI (R.)

Variant angina pectoris

Amer. J. Cardiol. 1967, 19, 607, 608

66 - HILTGEN, (M.), GUERMONPREZ (J.L.), BARRILLON (A.), MAURICE (P.) LENEGRE (J.)

Relation entre le degré des lésions artérielles coronaires, la douleur cardiaque (ancienneté, type, évolution) et les facteurs de risque dans 100 cardiopathies ischémiques explorées par cinéangiographie coronaire sélective

Coeur Méd. Int. 1972, 11, 521

67 - HILTGEN (M.), GUERMONPREZ (J.L.), SELLIER (P.), GERBAUX (A.), MAURICE (P.), LENEGRE (J.)

Angor de Prinzmetal

A propos de 16 cinéangiographies coronaires sélectives et de 13 interventions (pontages aortocoronaires)

Arch. Mal. Coeur, 1973, 66, 553-570

68 - HILTGEN (M.)

L'angor de Prinzmetal

Actualité en Cardiologie, 1972, 15, Sandoz. Ed. Paris

69 - HIMBERT (J.), MAURICE (P.), LENEGRE (J.)

Angine de poitrine sévère. Traitement par la Clomipramine

Nouv. Presse Med., 1972, 1, 12, 823-824

70 - HOLLANDER (C.S.), SHENKMA (L.), MITSUMA (T.), BLUM (M.) KASTIN (A.S.), ANDERSON (D.G.)

Hypertriiodothyroninaemia as a premonitory manifestation of thyrotoxicosis

Lancet, 1971, 2, 731

72 - JAMES (T.N.)

Pathology of small coronary arteries

Amer. J. Cardiol. 1967, 20, 679

73 - JOUVE (A.), AMICHOT (J.L.), ROUVIER (M.), PRUDHOMME (F.) DJIANE (P.), BRUNEL (J.M)

Angor spontané de Prinzmetal

Marseille Med. 1969, 106, 5, 425-429

74 - JOUVE (A.), DELAAGE (M.) ARNOUX (M.) BRUNEL (J.M.)

Une forme inhabituelle de l'angor spontané

Actual. Cardiol. Angéiol. Int., 1967, 16, 193-198

75 - JOUVE (A), GUIRAN (J.B.), VIALLET (H.), GRAS (A;), BLANC (M;) ARNOUX (M.) ROUBIER (M.), BRUNEL (J.M.)

Les modifications électrocardiographiques au cours des crises d'angor spontané

Apropos de la forme décrite par Prinzmetal

Arch. Mal. Coeur, 1969, 62, 3, 331-351

76 - KAWAMURA (H.), OTA (S.)
Note on variant form of angina pectoris
NAIKA, 1967, 19, 533-544

77 - KHAN(A.H.), LANDRY (A.B.)
Variant angina
Ann. Intern. Med. 1972, 76, 335-336

78 - KOYANAGI (T.)
Studies on the anginal attakk and cathecholamines
Sapporo Med. J., 1970, 35, 122-136

79 - KWOCZYNSKI (J.), BOGUCKI (R.)
The variant form of angina pectoris, sequence of
ST - T alterations
Dis. Chest, 1967, 52, 339-401

80 - LESBRE (J.P.), ANE (M.), SALVADOR (M.) BOUNHOURE (J.P.)
DUBOUCHER (G.), MIGNON (J.P.), MERIEL (P.)
L'angor de Prinzmetal
Ann. Cardiol. Angéiol. , 1968, 17, 3, 215-230

81 - LETAC,(B.), LEROUX (G.), TOUSSAINT (C.), CAZOR (J.L.)
Modalités de la mort chez les sujets atteints
d'insuffisance coronarienne
Revue de Med., 1973, 14, 37, 2437,-2445

82 - LIM (H.F.) et coll.
Chest pain, coronary artnery disease and coronary
cine-arteriography
Chest, 1970, 57, 41-46

83 - LUNGER (A.), SHAPIRO (M.)
Continous E C G monitoring in noctural angina
Amer. J. Cardiol., 1964, 13, 119

84 - MAC ALPIN (R.N.), KATTUS (A.A.Jr.)
Angina pectoris atrest with preservation of exercise
capacity "angina inversa"
Circulaiton, 1967, 36, suppl. 2, 176-177

85 - MAC ALPIN (R.)

Coronary spasm a s a cause of angina

New. Eng. J. Med. 1973, 288, 15, 788-789

86 - MAC ALPIN (R.)

Variant angina pectoris

New. Eng. J. Med. , 1970, 282, 1491

87 - MECIANI (L.), BARBERA (G.), BRINA (A.)

Sulle immagini electrocardiografiche "fugaci" di onda monofasica

Minerva Cardioangiol., 1965, 13, 70-81

88 - MERIEL (P.), LESBRE (J.P.), BASTIE (M.), SALVADOR (M.)

L'angor du repos. A propos de 100 observations.

Cœur et Med. Interne, 1971, 10, 155 - 173

89 - MERIEL (P.), GALINIER (F.), BOUNHOURE (J.P.), MIGNON (J.P.) SALVADOR (M.)

Onde monophasique et tachycardie ventriculaire dans l'angor spontané de type Prinzmetal

Arch. Mal. Coeur, 1966, 59? 3, 460-465

90 - MIKAELOFF (Ph.), AMIEL (L.), DELAYE (J.), et Coll.

Pontages veineux aorto -coronariens

Etude hémodynamique et morphologique

Nouv. Presse Med., 1974, 3, 2, 77-80

91 - MIZUKAMI (H.), ELIOT (R.S.)

Abnomal Bohr effect : a possible cause of myocardial ischemia

Circulation, 1965, 32, Part. 2, 152-153

92 - MURAD(S.N)? BORGES (S.F.), SIQUEIRA (P.L; de), LOPES (A.) SILVAL CARMO (E.J. da) OLIVEIRA (P.S. de)

Espamo de artéria coronária . A presentaçao de un cas

Arqu. Bras. Cardiol. 1971, 24, 35

93 - NEILL (W.A.)

Myocardial hypoxia and anaerobic metabolism in coronary heart disease

Amer. J. Cardiol., 1968, 22, 507-515

94 - NORMAND (J.), DELAYE (J.), LOUISOT (P.), SILIE (M.), JOCTEUR - MONROZIER (P.), FROMENT (R.)

L'angine de poitrine à coronarographie normale. Critères de diagnostic. Rôle possible d'anomalies enzymatiques.

Arch. Mal. Coeur, 1971, 64, 611

95 - NOWI Von (H.)

Flüchtige monophasische deformerung des Electrokardiogrammes in Angina pectoris aufall

Med. Klin. 1965, 60, 1202

96 - OLIVA (P.B.), POTTS (D.E.), PLUSS (R.G.)

Coronary arterial spasm in Prinzmetal angina Documentation by coronary arteriography

New. Eng. J. Med. , 1973, 288, 15, 745-751

97 - PANNESCO (C.), POPESCO (P.), MIHAIL (A;)

Signification clinique du premier accès d'angine de poitrine

Sem. Hôp. Paris, 1964, 40 , 3122-3124

98 - PAUCHANT (M.), BERNARD (J.M.), LEMAITRE (P.), BERNARD (P.)

A propos d'un cas d'angor de Prinzmetal

Lille Med. , 1969, 14, 10, 1193-1195

99 - PENATI (F.)

La modificazioni dell' electrocardiogramma nelle crisi di angina di petto

Minerva, Med. 1934, 2, 289

100 - PERETZ (D.I.)

Variant angina pectoris of Prinzmetal

Canad. Med. Ass. J., 1961, 85, 1101 - 1102

101 - PERRIN (A.), LOIRE (R.), BOISSEL (J.P.)
L'angine de poitrine : les lésions anatomiques, les facteurs étio-pathogéniques
J. Med. Lyon, 1970, 51, 1480-1484

102 - POGGI (L.), DJIANE (P.), BORY (M.), PINAS (E.), D'JOURNO (J.), FRANCOIS (G.), SERRADIMIGNI (A.), AUDIER (M.)
L'enregistrement électrocardiographique continu dans l'angor de Prinzmetal
Arch. Mal. Ceour, 1969, 62, 9, 1241-1265

103 - POGGI (L.), BORY (M.), DJIANE (P.), CHABAUD (R.), SERRADIMIGNI (A.)
Les troubles du rythme au cours des crises d'angor spontané de Prinzmetal.
Arch. Mal. Coeur, 1971, 64, 1, 140

104 - POGGI (L.), DJIANE (P.), BORY (M.), D'JOURNO (J.), SERRADIMIGNI (A.)
Les lésions anatomiques dans l'angor spontané de Prinzmetal
Marseille Med., 1972 - 39, 109

105 - POPESCU (I.), TIGARAN (A.), SARACACEANU (C.)
Consideratu asupra unui caz de angor Prinzmetal
Med. Int.(Bucarest) 1970, 22, 453-456

106 - PRINZMETAL (M.), KENAMER (R.), MERLISS (R.), WADA (T.) BOR (N.)
Angina pectoris - I - A variant form of angina pectoris : preliminary report
Amer. J. Med., 1959, 27, 375 - 388

107 - PRINZMETAL (M.), and others
Angina pectoris : I observations on classic form of angina pectoris (Premiminary report)
Amer. Heart J., 1959, 57, 530-543

108 - PRINZMETAL (M.), ELMEKCI (A.), KENNAMER (R.), KWCOCZYNSKI (J.), SHUBIN (H.), TOYOSHIMA (H.)
Variant form of angina pectoris, previously undelineated syndrom
J.A.M.A., 1960, 174, 1794-1800

109 - PRINZMETAL (M.), EKMEKCI (A.), TOYOSHIMA (H.), KWOCZYNSKI (J.)
Angina pectoris - III - Demonstration of a chemical origin of ST deviation in classic angina pectoris its variant form, early myocardial in farction, and some non cardiac conditions
Amer. J. Cardiol., 1959, 3, 276-293

110 - PUDDU (V.), SIBILLA (D.)
Contributo clinico, alla conoscenza dell' angina tipo Prinzmetal
Compte rendus du IIIè congrès Européen de Cardiologie
Rome, 1960, 139

11 - QUILLET (J.F.)
L'angor de Prinzmetal
A propos de 8 observations
Thèse Med. Paris, 1970, 68

112 - RADOGNA (M.), BECCHI (G.)
Onda di lesione subépicardia transitoria durante attachi spontanei di angina pectoris
Cardiol. Prat. 1961, 12, 90

113 - RANDLES (F.S.), FRADKIN (N.F.)
Electrocardiographic alterations resembling those produced by myocardial infarction observed durin g a spontaneous attack of angina pectoris
Ann. Int. Med. , 1948, 28, 671

114 - RAYNAUD (R.), BROCHIER (M.), MORAND (Ph.), FAUCHIER (J.P.) RAYNAUD (Ph.) CHATELAIN (B.)
Une forme clinique de l'angine de poitrine. L'angor de Prinzmetal
Sem. Hôp. Paris, 1969, 45, 2662-2677

115 - RIZZON (P.), BIASCO (G.), MASELLI CAMPAGNA (G.)
Su di caso di angina variante. Studio clinico ed anatomopathologico
Boll. Soc. Ital. Cardiol. 1970, 14, 816-820

116 - ROBIN (C.), MENUET (J.C.), BABIN - CHEVAYE (J.) MOREAU (J.)
L'angor de Prinzmetal
Coeur Med. Interne, 1968, 7, 221-225

117 - ROBINSON (J.S.)
Prinzmetal's variant angina pectoris. Report of a case.
Amer. Heart. J., 1965, 70, 797-800

118 - ROESLER (H.), DRESSLER (W.)
Transcient electrocardiographic changes identical with those of acute myocardial infarction accompaning attacks of angina pectoris
Amer. Heart. J., 1954, 47, 520

119 - ROSLAND (G.A.)
Haemodynmic observations during spontaneous angina pectoris
Brit. Heart. J., 1969, 31, 523-525

120 - ROUTIER (G.)
L'angor de Prinzmetal
J. Se. Médicale de Lille, 1969, 87 355-360

121 - ROUVIER (M.)
Contribution à l'étude des modifications électrocardiographiques au cours des crises d'angine de poitrine spontanée
Thèse Marseille, 1969

122 - RUSER (H.R.)
Prinzmetalsche angina pectoris
Fallbericht Z. Kreislaufforsch. 1970, 59, 849-855

123 - SANAZARO (P.J.)
Transcient electrocardiographie changes simulating acute myocardial infarction
Am; Heart J., 1956, 51, 149

124 - SASAKI (T.), HIRAMATSO (M.), MATSUO (H.)
4 cases of a variant form of angina pectoris
NAIKA, 1963, 12, 360-366

125 - SCARDI (S.), BONIMI (A.), PALMIERI (M.)
Angina tipo Prinzmetal
Boll. Soc. Ital. Cardiol. , 1970, 14, 958-968

126 - SCEBAT (L.), RENAIS (J.)
Infactus du myocarde expérimental du chien
Actual. Cardiovasculaire Med. Chir. 1965, 154

127 - SCEBAT (L.), RENAIS (J.), LENEGRE (J.)
Ischémie myocardique expérimentale du chien;
I - Altérations précoses de l'électrocardiogramme.
Arch. Mal. Coeur, 1963, 56, 388

128 - SCHAISON (G.)
La tri iodothyronine
Nouv. Presse Med. 1972, 1, 42, 2839-2841

129 - SCHWARTZ (L.S.), SCHWEDEL (J.B.), SCHWARTZ (S.P.)
Adam-Stokes syndrome during angina pectoris associated with coronary artery disease.
Am. J. Cardiol., 1966, 17, 426-432

130 - SERRADIMIGNI (A.), BORY (M.), DJIANE (P.), GAUDY (M.), BENNE (J.C.), AUDIER (M.)
L'électrocardiogramme d'effort dans le diagnostic des coronaropathies. Confrontation avec les données de la coronarographie.
dans l'électorcardiogramme d'effort.
Labaz. Ed., 1971

131 - SHAPPELL (S.D.), MURRAY (J.A.), NASSER (M.G.) et al.
Acute change in hemoglobin affinity for oxygen during angina pectoris
New. Eng. J. Med. , 1970, 282, 22, 12 19-1224

132 - SIEGEL (M.L.), FEIL (H.)
Electrocardiographic studies during attacks of angina pectoris and of other paroxymal pain
J. Clin. Invest. 1931, 10, 795-806

133 - SILVERMAN (M.E.)
Variant angina pectoris. Anatomic findings and prognostic implications
Ann. Intern. Med. , 1971, 75, 3, 339-343

134 - SODI - PALLARES (D.)
Correlations électro-biochimiques du phénomène de lésion
Cardiologia, 1966, 48, 253

135 - SATOBATA (I.), ISOBE (T.), NAGAYA (T.)
Case of variant form of angina pectoris
NAIKA, 1963, 12, 564-572

136 - SOVERINI (A.), BRACCALONI (G.)
Singolare documentazione electrocardiografica di un caso di sindrome intermedia
Cardiol. Prat., 1966, 17, 192

137 - STONE (J.M.), ELLIOTT (W.C.)
A physiological approach to angina pectoris
Med. Times, 1969, 97, 111 - 119

138 - TALSTAD (I.)
Variant og klassisk form av angina pectoris
Nord. Med., 1962, 67, 8

139 - TOURNIAIRE (A.), BLUM (J.), LESTAEVEL (M.), GALLET (M.)
Crises angineuses spontanées indifférentes à l'effort confirmation par coronarographie
Lyon Med., 1970, 224, 28,87 -90

140 - TOURNIAIRE (A.), BLUM (J.), DEYRIEUX (F.), BROCHIER (J.)
Crises angineuses spontanées indifférentes à l'effort.
Lyon Méd. 1963, 210, n° 51, 1303-1315

141 - TOYOSHIMA (H.), ECKMEKCI (A.), FLAMM(E.)
Angina pectoris VII. The nature of ST dépression in acute myocardial ischemia
Amer. J. Cardiol. 1964, 13, 498-509

142 - VASILE (N.), DELOCHE (A.), GUERMONPREZ (J.L.)
Angiographie coronaire "en urgence" pour infarctus menaçant, angor de Prinzmetal et infarctus compliqué ; perspectives d'avenir, à propos de 25 observations.
J. Radiol. Electrol. , 1972, 53, n° 8-9, 617-621

143 - WHITING (R.B.), KLEIN (M.D.), WANDER VEER (J.), LOWN (B.)
Variant angina pectoris
New. Engl. J. Med., 1970, 282, 709-712

144 - WILSON (F.), FINSH (R.)
The effect of drinking iced water unpon the form of the deflections of the electrocardiogramm
Am. Heart J., 1923, 10, 275

145 - WILSON (F.N.), JOHNSTON (F.D.)
The occurence in angina pectoris of electrocardiographic changes similar in magnitude and in kind to those produced by myocardial infarction
Am. Heart. J., 1941, 22, 64-74

146 - YEH B.K.), ROGERS (C.M.)
Prinzmetal angina
Chest, 1970, 58, 396-398

TABLE DES MATIERES

	Page
- HISTORIQUE et INTRODUCTION	1
- LA DESCRIPTION DE PRINZMETAL	6
- OBSERVATIONS	9
- REVUE DE LA LITTERATURE	
- définition	40
- les facteurs étiologiques	43
- les circonstances d'apparition	44
- le tableau clinique	46
- les signes électrocardiographiques	52
- l'évolution	59
- le diagnostic	64
- physiopathologie	
. données de l'expérimentation animale.	68
. données anatomiques	73
. angiographies coronaires	75
. essais pathogéniques	80
- le traitement	88
- CONCLUSION	94
- BIBLIOGRAPHIE	I à XIX

VU, le Président de Thèse,

VU, le Doyen de la Faculté,

VU et permis d'imprimer
Le Président de l'Université de CAEN,